DOI: https://doi.org/10.52428/20756208.v9i20.579

Páginas: 37 a 42
Fecha de recepción. 11.09.2013
Fecha de aprobación.13.09.2013

CARGA INMEDIATA SOBRE IMPLANTES EN MANDÍBULA CON APLICACIÓN DE GUÍA MULTIFUNCIONAL, LA PAZ, SEPTIEMBRE 2012 REPORTE DE CASO CLÍNICO

IMMEDIATE LOADING IN JAW, WITH MULTIFUNCTIONAL APPLICATION GUIDE, LA PAZ, SEPTEMBER 2012 CLINICAL CASE REPORT

Dr. Eddy Castro Blanco 1

RESUMEN

Con la evolución de la Odontología, la implantología es la mejor alternativa para sustituir las raíces dentarias perdidas, esto se debe al fenómeno de oseointegración descubierto por Per Ingrav Branemark el año 1952, y su aplicación en el campo de la odontología a partir del año 1965. El protocolo inicial descrito por Branemark y colaboradores, describe que los implantes oseointegrables, deben ser instalados en los maxilares mediante una maniobra quirúrgica y tienen que estar sumergidos sin recibir carga funcional, por un lapso de 4 a 6 meses dependiendo su ubicación en maxilar o mandíbula, tiempo en el cual se producirá la integración del implante con el tejido óseo, y después de este tiempo, llevar a cabo la conexión de la corona de la pieza dentaria sobre el implante. Este protocolo se practicó y se practica con bastante éxito hasta el día de hoy pero, se han desarrollado protocolos que disminuyen los tiempos de espera y nos brindan el mismo resultado con índices altos de éxito.

Describiremos la aplicación de un protocolo de carga inmediata con empleo de guía multifuncional en mandíbula.

Palabras clave: Implantología. Oseointegración. Implantes dentales.

ABSTRACT

With the evolution of dentistry, implantology is the best alternative to replace the lost tooth roots; this is due to the phenomenon of osseointegration discovered by Ingrav Per Branemark in 1952, and its application in the field of dentistry since 1965. The initial protocol described by Branemark and collaborators describes the implants integrated to the bone are to be installed in the jaw by a surgical maneuver and have to be submerged without receiving functional loading

Derechos de Autor © 2013 Eddy Castro Blanco.

This work is licensed under a Creative Commons Attribution 4.0 International License.

1. Especialista en Implantología Buco- Máxilo- Facial, U. de Chile. Docente Post Grado, UNIVALLE La Paz ecastro95@yahoo.com

for a period of 4 to 6 months depending on its location in the maxilla or mandible, at which time there will be implant integration with bone tissue, and after this time, carry out the connection of the crown of the tooth to the implant. This protocol was performed and practiced quite successfully until nowadays, we have developed protocols that reduce wait times and give us the same result with high rates of success.

This paper will describe the application of immediate loading protocol employed multifunctional guide jaw.

Keywords: Implantology. Osseointegration. Dental Implants

INTRODUCCIÓN

La rehabilitación y reemplazo de piezas dentarias a través de implantes dentales es una alternativa real y segura de tratamiento con altos índices de éxito, que nos permite devolverle al paciente las funciones y capacidades perdidas (1).

Pacientes portadores de prótesis parciales removibles dentomucosoportadas, extremos libres posteriores bilaterales, Clase I (Clasificación de Kennedy), que tienen indicación de extracción de los dientes anteriores para posteriormente ser rehabilitados con implantes dentales aplicando protocolos convencionales, atraviesan una serie de dificultades como, tiempos prolongados de espera con el uso de prótesis totales provisionales (2); mientras se produce la cicatrización del reborde alveolar, la planificación y realización del procedimiento quirúrgico de instalación de implantes, espera de la consolidación de la oseointegración y confección de la nueva prótesis sobre los implantes. Poder cambiar una prótesis removible por una prótesis fija significa un gran avance pero un gran sacrificio por parte del paciente principalmente.

El desarrollo y evolución en relación a la superficie de tratamiento y diseño del implante permitieron la eliminación de micromovimientos durante la fase de cicatrización (3), innovando protocolos en los cuales se ven reducidos los tiempos de espera para el paciente, con procedimientos predecibles que cuentan con una extensa comprobación científica y elevados índices de satisfacción y éxito (4). El presente artículo describe la aplicación de un protocolo de carga inmediata con empleo de la guía multifuncional en mandíbula, realizado en el Diplomado de Implantologia de la Universidad del Valle, Sede La Paz.

Exámen Clínico, Vista

Figura N° 1. Fuente. Elaboración propia. Septiembre, 2012.

Valoración Imagenológica.

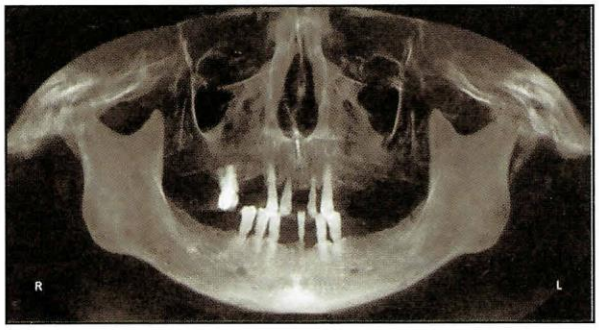

Figura N° 2. Fuente. Elaboración propia. Septiembre, 2012.

Paciente de sexo femenino de 59 años de edad, cuyo motivo de consulta indica "quiero implantes en la parte inferior de mi boca"; relata haber comenzado a perder los dientes desde hace mas de 10 años de manera paulatina, algunos por motivos de caries y otros por problemas periodontales. Sin antecedentes medico generales. Al examen la paciente presenta en el maxilar inferior las piezas 31, 33, 34, 43, 44, 45, (Figura 1), es portadora de prótesis parciales plásticas superior e inferior, se solicita exámenes imagenológicos iníciales y de diagnostico (radiografía panorámica (Figura 2), Tomografía Axial Computarizada) evidenciándose la presencia de un problema perio-

dontal severo, las piezas dentarias de la mandíbula presentan un soporte menor al 25% con un pronóstico de reservado a desfavorable.

Dentro de las alternativas de tratamiento empleando implantes, optamos por la realización de la exodoncia de las piezas dentarias en mandíbula y en la misma sesión, la instalación de 5 implantes en la región antero inferior con carga inmediata.

Se lleva a cabo la planificación de este protocolo de trabajo con los modelos de trabajo articulados, se procedió a confeccionar la transbase quirúrgica, guía multifuncional y la prótesis provisional. (Figura 3).
Se elaboró una historia clínica detallada en la cual no se encontraron enfermedades sistémicas actuales ni tratamientos médicos, se realizó valoración cardiológica, exámenes de laboratorio (hemograma, coagulograma, glicemia), valoración pre anestésica; ya que este procedimiento quirúrgico se realizó con Narcosedación vía endovenosa.

Prótesis provisional, guía multifuncional

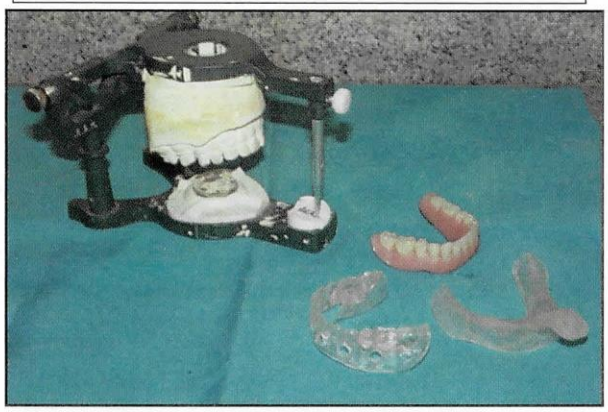

Figura N° 3. Fuente. Elaboración propia. Septiembre, 2012.

Guía Multifuncional en boca.

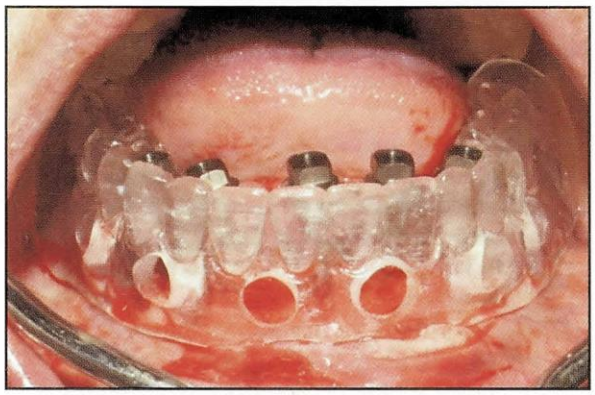

Figura N° 4. Fuente. Elaboración propia. Septiembre, 2012.

En el acto quirúrgico se emplearon infiltraciones de agente anestésico (Articaina al 4%,DFL, Brasil) se procedió a realizar el colgajo mucoperióstico de derecha a izquierda, decolamiento y realización de las exodoncias, tratamiento de cavidad; con ayuda de la transbase quirúrgica la regularización del reborde alveolar empleando pinza gubia y fresón quirúrgico con baja rotación y abundante irrigación; teniendo un reborde homogéneo procedimos a la identificación de la emergencia de los conductos mentonianos para, 5 mm por delante, realizar la preparación e instalación de los implantes distales.

Prótesis Provisional, con acondicionador de tejido.

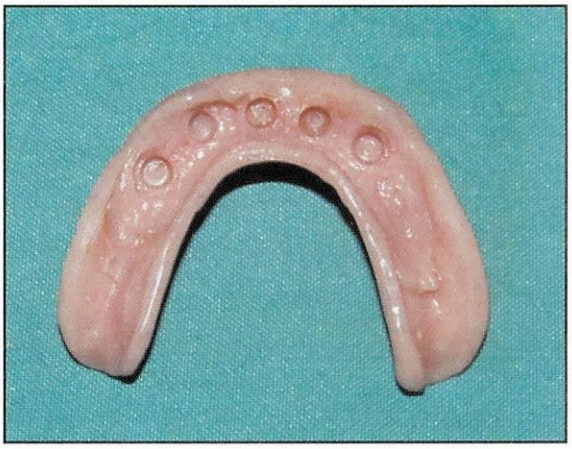

Figura N° 5. Fuente. Elaboración propia. Septiembre, 2012.

Luego con ayuda de la guía multifuncional se distribuyen en el reborde los demás implantes; los implantes empleados fueron de (3,75 x 13 mm. implante Triex, hexágono externo – Serson, Brasil) (Figura 4) por las características del implante, alcanzaron un torque mayor a 45 Nw, mencionar que ninguno de los implantes instalados coincidieron con los alveolos dentarios; procedimos a la

instalación de los pilares protésicos Microscone (Serson, Brasil), ajustados a un torque de 32 Nw, se instalaron las tapas de cicatrización para Microscone, se reposicionó el colgajo y se procedió a la realización de la sutura con puntos discontinuos, empleando Nylon 4 ceros (VITAL, U.S.A.) llevamos a cabo el acondicionamiento de la prótesis provisional para luego ser rebasada con Ufigel (VOCO, Alemania) (Figura 5); se instalaron los transfers cubeta abierta para Microscone (Serson, Brasil) se realizó la verificación radiográfica de asentamiento sobre los pilares protésicos, corroborado el mismo se procedió a la instalación de hilo dental y ferulización con resina acrílica de fraguado rápido (Pattern Resin LS, GC – U.S.A) (Figura 6) procedimos a la verificación de la ubicación de la guía multifuncional su relación intermaxilar, se fijo la guía multifuncional a los transfer de impresión, se aplicó material de impresión (silicona de adición, Elite HD, Italia), (Figura N° 7) se controlaron los tiempos de fraguado y se retiró la guía multifuncional de boca, se procedió a la instalación de las tapas de cicatrización para Microscone (Serson, Brasil) e instalación de la prótesis provisional.

Ferulización de Transfers.

Figura N° 6. Fuente. Elaboración propia. Septiembre, 2012.

Toma de Impresión, con Guía Multifuncional.

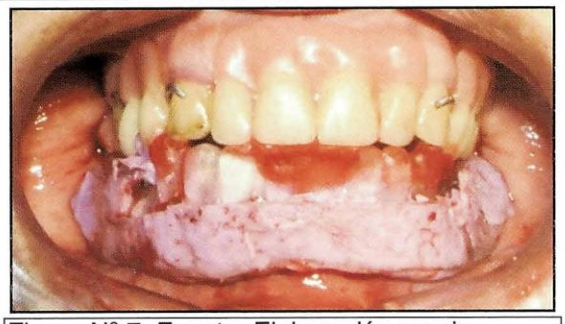

Figura N° 7. Fuente. Elaboración propia. Septiembre, 2012.

En la impresión obtenida se realizó la instalación de los análogos Microscone (Serson, Brasil) se envió al Laboratorio Dental (Dental 10 – R. Guibarra) para la confección de la prótesis sobre los implantes; llevamos a cabo la prescripción e indicaciones correspondiente a la paciente.

Maxilar Inferior, Pilares Microscones

Figura N° 8. Fuente. Elaboración propia. Septiembre, 2012.

Maxilar Inferior, Pilares Microscones

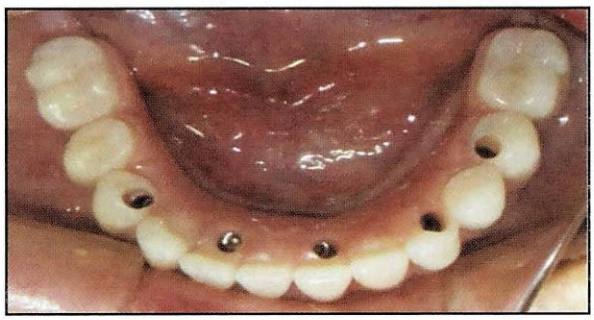

Figura N° 9. Fuente. Elaboración propia. Septiembre, 2012.

A las 48 hrs procedimos a desinstalar las tapas de cicatrización Microscone, e instalamos la prótesis definitiva (Figura 8, 9), se realizo la verificación radiográfica de asentamiento de estructura sobre pilares, ajuste de la prótesis a los pilares protésicos Microscone, ajuste de oclusión. Sellamos los orificios de acceso con resina fotopolimerizable temporaria Clip F (VOCO, Alemania).

El retiro de puntos se programó 10 días posteriores a la cirugía en el cual se lleva a cabo la verificación clínica y radiográfica del caso. (Figura 10)

Vista Frontal, prótesis Inferior Instalada sobre implantes

Figura N° 10. Fuente. Elaboración propia. Septiembre, 2012.

Vista Extraoral, Pre Operatorio.

Figura N° 11. Fuente. Elaboración propia. Septiembre, 2012.

Vista Extraoral, Post Operatorio.

Figura N° 12. Fuente. Elaboración propia. Septiembre, 2012.

En la figura N° 11 podemos apreciar el aspecto final de la paciente el día de retiro de puntos comparando con la figura N° 12 el aspecto que tenía cuando inicio el tratamiento.

DISCUSIÓN

El protocolo establecido por Branemark et al. recomendaba una vez que se habían llevado a cabo la instalación de implantes, un tiempo de espera que posibilite la cicatrización de la herida quirúrgica y la osteointegración, luego se podía comenzar con la rehabilitación protésica, esta técnica constaba de dos etapas quirúrgicas, lo que además de prolongar el tiempo total de tratamiento, sometía al paciente a una incomodidad a consecuencia de la segunda intervención quirúrgica y también la ansiedad por el tiempo de espera hasta que la prótesis final sea instalada (5). En ese período de cicatrización y osteointegración, el paciente debe usar una prótesis de transición o hasta permanecer sin prótesis, haciendo con que muchas veces no acepte someterse a ese tipo de procedimiento.

La rehabilitación de la mandíbula edéntula, por medio de implantes con carga inmediata es una alternativa que presenta resultados confiables, con porcentajes de éxito que llegan a un 98 % similar a los que se obtienen con protocolos convencionales (6).

Las ventajas de la carga inmediata incluyen la satisfacción del paciente tanto por la reducción del tiempo de tratamiento como por la utilización de una prótesis fija y, como consecuencia, resultados estético, funcional, psicológico y social inmediatos.

Para la aplicación de la función inmediata en la rehabilitación total de la mandíbula fueron desarrollados a los largo de los años diferentes métodos, tanto quirúrgicos como protésicos, cada método tiene sus ventajas y sus desventajas pero todos desde que están indicados y realizados de forma correcta tiene índices de éxito semejantes tanto para los implantes como para la prótesis variando apenas el tiempo longitudinal de seguimiento (1).

Puede haber variación en la cantidad de implantes instalados en la región anterior inferior, así como en la técnica quirúrgica, estas se dividen básica-

mente en dos tipos, técnica libre y técnica guiada, en esta se emplea una barra protética preformada y una barra quirúrgica con posiciones determinadas para la instalación de los implantes (1).

La empleada en el presente caso, es una técnica libre en el cual la distribución de los implantes esta en relación a la correcta confección y empleo de la Guía Multifuncional, que es la reproducción de los dientes inferiores en resina acrílica incolora (1). Es un aparato que desempeña varias funciones sirve de guía radiográfica, guía quirúrgica, cubeta de impresión y registro de mordida (7). Una guía correcta presenta anatomía dentaria compatible con el montaje de diagnostico y también la base de asentamiento (8).

El éxito en la realización de este caso y los que relata la literatura consultada a corto , mediano y largo plazo, está en la correcta elaboración y uso adecuado de la guía multifuncional que permite mejor posicionamiento de los implantes en la región mentoniano evitando que los mismos queden en lingual o vestibular, al poder tener una adecuada colocación de los implantes se favorece una mejor distribución de fuerzas oclusales sobre los implantes, la aplicación de este protocolo de tratamiento para mandíbula permite reducción de tiempos de tratamiento costos.

CONCLUSIÓN

Independientemente de la técnica elegida, es extremadamente importante que el profesional tenga un dominio y esté capacitado para indicar y realizar la mejor técnica para cada caso; considerando aspectos en relación al tipo de paciente (evaluación sistémica de salud, condición económica del paciente), situación clínica (calidad y cantidad ósea, grado de reabsorción, etc.). Un aspecto importante a mencionar es la fase de planificación y selección de los elementos a emplear en cada protocolo elegido, así la rehabilitación inmediata de la mandíbula tiene índices altos de éxito.

REFERENCIAS BIBLIOGRÁFICAS

(1) MARQUEZ Padovan Luis, Aparecida de Matias Sartori I., et al, Carga Inmediata e Implantes Oseointegrados – Posibilidades y Técnicas, Sao Paulo, 2011: 103 – 131.

(2) SCHINITMAN P, Wohrle P, et al, "Inmediate fixed prostheses supported by two – stage threaded implants: methodology and results" Journal Oral Implantology, 1990;16(2): 96 – 115.

(3) ROSENBERG Henry, "Single stage surgery for rehabilitation of the edentulous mandible; preliminary results", Pract Periodontics Aesthetic Dental 1994;6(9): 15 – 22.

(4) MALO P, Rangert B, et al, "All on four" Inmediate funcion concept with Branemark systems implants for completely edentulous mandibles: A retrospective clinical study" Clinical Implants Dental Resech,2003; 5(1): 2 – 9.

(5) BRANEMARK PI, Hansson BO, Adell R,et. al. "Osseointegrated implants in the treatment of the edentulous jaw. Experience from a 10-year period". Scand J Plast Reconstr Surg; 1977; 16(1):121-132.

(6) BERGKVIST G, Sahlholm S, Karlsson U, et.al. "Inmediately loaded implants supporting fixed prostheses in the edentulous maxilla: a preliminary clinical and radiologic report." Int J Oral Maxillofac Implants, 2005; 20(3): 399 – 405.

(7) COELHO AB, Telles D, et al, "Guía multifuncional: un abordaje protético racional de la carga inmediata sobre implantes oseointegrados" Sao Paulo, 2003, 213 – 239.

(8) LEIGHTON Y, Carvajal J.C., "Protocolo Protésico Quirúrgico en Temporización Inmediata de Dientes Unitarios, Utilizando una cubeta Multifuncional Desmontable", Rev. Clin. Periodoncia Implantologia Rehabilit Oral, 2010: 3(1): 34 – 38.