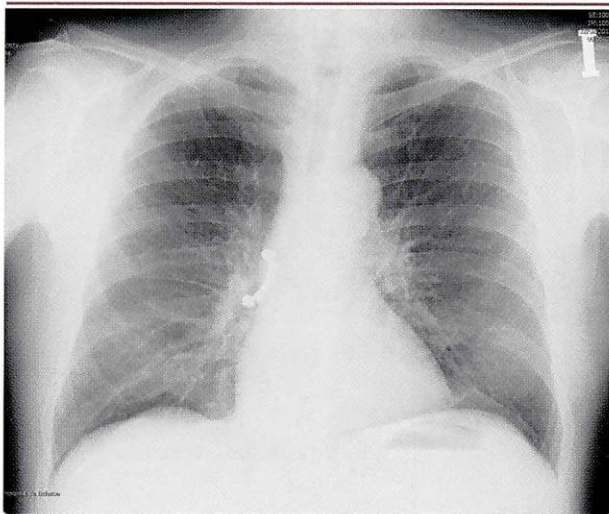


## PERFORACIÓN ESOFÁGICA TARDÍA POSTERIOR A DILATACIÓN ENDOSCÓPICA DE UNA ESTENOSIS ESOFÁGICA CONGÉNITA. HOSPITAL DEL NIÑO MANUEL ASCENCIO VILLARROEL, 2013 A PROPÓSITO DE UN CASO

### LATE ESOPHAGEAL PERFORATION AFTER ENDOSCOPIC EXPANSION OF A CONGENITAL ESOPHAGEAL STENOSIS. CHILD HOSPITAL MANUEL ASCEN- CIO VILLARROEL, 2013 A CASE REPORT

Dr. Jorge Enrique Tejada Aldazosa 1  
Dr. Luis Gonzalo Melean Camacho 2



Páginas: 28 a 33  
Fecha de recepción: 09.01.15  
Fecha de aprobación: 18.03.15

#### RESUMEN

Se analizó el caso de una paciente pediátrica de dos años y dos meses de edad con estenosis esofágica congénita diagnosticada tres meses antes de su internación al Hospital del Niño Manuel Ascencio Villarroel, en 2013, con el objetivo de identificar el manejo de la estenosis esofágica congénita y sus complicaciones.

La paciente presentó un cuadro de disfagia a alimentos sólidos y semisólidos antes de los procedimientos endoscópicos: tos, fiebre, dolor torácico, dificultad respiratoria y cianosis posterior a la última dilatación esofágica.

Se le efectuaron estudios laboratoriales y métodos auxiliares diagnósticos: Endoscopias esofágicas; dilataciones esofágicas; hemograma; cultivo de orina; RX de tórax; cultivo de líquido purulento de cavidad pleural y esofagogramas. Los estudios mostraron un diagnóstico tardío confirmado por endoscopia. Se realizó el tratamiento de la estenosis con dilataciones endoscópicas bajo anestesia general; perforación de esófago posterior a la última dilatación endoscópica.

En el servicio de consulta ambulatoria se le efectuó un examen general de orina cuyos resultados fueron: leucocitos +++, proteínas +, nitritos positivo. Al examen microscópico: células epiteliales 2 a 4 por campo, leucocitos abundantes, eritrocitos 0 a 1 por campo, flora bacteriana abundante, piocitos 1 a 3 por campo. De igual manera se realizó un urocultivo cuyo resultado fue: colonias > 100000 UFC/ml, germen identificado *E. coli*, sensible a Sulfatrimetropin, Gentamicina, Norfloxacin, Cefalosporinas de tercera generación. Dichos resultados podrían atribuir las alzas térmicas.

1. Médico Cirujano egresado de la Carrera de Medicina, Universidad Privada del Valle. Cochabamba, Bolivia.  
E-mail: je-tejada@live.com
2. Médico Cirujano Pediatra, Jefe de Servicio de Cirugía Hospital Manuel Ascencio Villarroel. Cochabamba, Bolivia.  
E-mail: gonzalo.melean@gmail.com

La controversia persiste en decidir cuál es el mejor manejo inicial adecuado para el cuadro de estenosis esofágica, ya sea un manejo quirúrgico o un manejo conservador con dilataciones esofágicas endoscópicas.

**Palabras clave:** Estenosis esofágica congénita. Hipertrofia fibromuscular. Perforación esofágica. Dilatación.

#### ABSTRACT

It was analyzed a two years and two months old patient with congenital esophageal stenosis diagnosed three months before admission to Children's Hospital Manuel Ascencio Villarreal, in 2013, with the aim of identifying the management of congenital esophageal stenosis and its complications.

The patient presented dysphagia to solids and semi-solids before endoscopic procedures: cough, fever, chest pain, difficult breathing and dilation cyanosis after the last esophageal.

Laboratory studies and auxiliary diagnostic methods were conducted such as: esophageal endoscopy; esophageal dilations; CBC; urine culture; CXR; purulent fluid culture of pleural cavity and esophagogram. The studies showed a late diagnosis confirmed by endoscopy. The treatment of stenosis with endoscopic dilatation was performed under general anesthesia; drilling esophagus posterior to the last endoscopy expansion.

In the outpatient consultation a urinalysis was conducted whose results were: +++ leukocytes, proteins +, positive nitrites. Microscopic examination: epithelial cells per field 2-4, abundant leukocytes, erythrocytes 0 to 1 per field, abundant bacterial flora pyocytes 1-3 per field. Similarly a urine culture was performed which resulted in: colonies > 100,000 CFU / ml, germ *E. coli* identified sensitive Sulfatrimetropin, Gentamicin, Norfloxacin, third generation cephalosporins. These results could be attributed thermal spikes.

Controversy persists in deciding which the best suitable initial treatment for esophageal stenosis box is: either a surgical operation or conservative management with endoscopic esophageal dilations.

**Keywords:** Congenital esophageal stenosis. Fibromuscular hypertrophy. Esophageal perforation. Expansion.

#### INTRODUCCIÓN

La perforación de esófago como complicación de un procedimiento endoscópico no es un hecho infrecuente, siempre está latente al realizar dichos procedimientos. La perforación esofágica es la más grave de todas las perforaciones del tubo digestivo (1).

Los estudios realizados referentes a la perforación durante o posterior a una endoscopia son abundantes, y en dichos estudios nos muestran que la perforación habitualmente es iatrogénica, mayormente relacionados con el uso de esofagoscopios rígidos. La literatura reporta un 0,1%-0,4% de perforaciones cuando se usan dichos endoscopios y las complicaciones de perforaciones bajan a un 0,006%-0,06% cuando se usan endoscopios flexibles. Las complicaciones aumentan a un 0,3% cuando se realizan dilataciones con balones hidrostáticos y la mortalidad varía de 9%-41% (2) (3) (4).

El diagnóstico clínico referente a dicha complicación es típico, siempre y cuando se la tenga presente, es decir, dolor torácico de tipo pungitivo referido habitualmente al hemitórax derecho, o en el caso de perforación alta dolor referido en el cuello, acompañado o no de enfisema subcutáneo (5). Acompañado de los signos universales de insuficiencia respiratoria: tos, sofocación, dolor torácico, retracción subcostal, intercostal, cianosis, y disminución en la SatO<sub>2</sub>, puede presentarse de forma inmediata o en horas, dependiendo del tamaño de la perforación; puede o no estar acompañada de fiebre, dependiendo si se añade o no mediastinitis (6).

Toda esta sintomatología va a depender de tres factores: a) la localización de la lesión; b) el tamaño de la lesión, y c) el tiempo de evolución de la lesión (4) (5).

El pronóstico, como en todas las enfermedades, va a depender de la precocidad del diagnóstico y del tratamiento (7).

Nuestro objetivo es presentar el manejo conservador ante una perforación esofágica tardía en un paciente pediátrico.

### DESCRIPCIÓN DEL CASO

Se presenta el caso de una paciente pediátrica femenina de 2 años y 3 meses de edad que acude a consulta por presentar un cuadro clínico de más o menos 10 días de evolución, caracterizados por presentar alzas térmicas no cuantificadas, dolor abdominal en región epigástrica de gran intensidad, presenta disfagia para alimentos sólidos y líquidos.

Tiene como antecedente el diagnóstico de Estenosis esofágica congénita (EEC) a los dos años de edad, momento a partir del cual se empezaron a realizar las dilataciones endoscopias del esófago. Se solicita una Esófagograma con contraste en el que se evidencia claramente una estenosis del tercio distal del esófago (Figura N° 1). Posteriormente, se realizó una videogastroscofia que reportó, a nivel del esófago distal próxima a la unión gastroesofágica (GE), una estenosis puntiforme. En la zona de estenosis no se observó tejido inflamatorio ni fibrótico (Figura N° 2).

Se efectuó una segunda dilatación donde se observó igualmente estenosis del tercio distal que no permite el paso del endoscopio, se procedió a la dilatación con balones hidrostáticos hasta los 12 mm y se reportó el mismo informe endoscópico. A los 30 días se ejecutó una tercera endoscopia sin problemas secundarios.

**Figura N° 1. Esófagograma con contraste, se evidencia estenosis tercio distal de esófago**

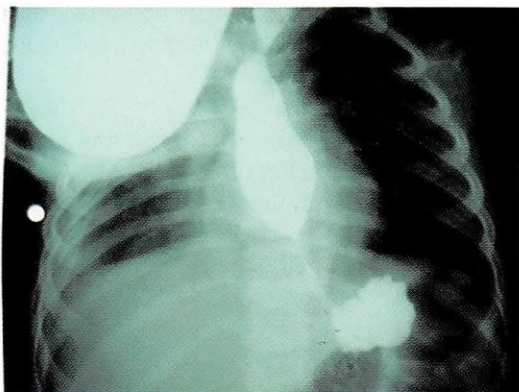


Figura N° 1. Fuente: Elaboración propia. Diciembre, 2012.

**Figura 2. Videogastroscofia, revela estenosis puntiforme a nivel de esófago, tercio distal**

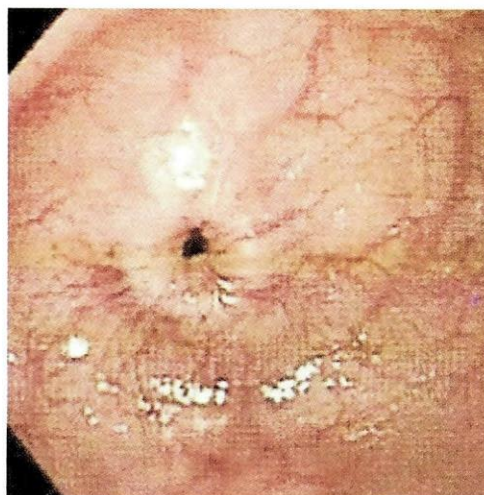


Figura 2. Fuente: Elaboración propia. Diciembre, 2012.

La complicación tardía, es decir la perforación, se presentó a los 10 días siguientes de esta última dilatación. No presenta antecedentes familiares patológicos que tengan relevancia con el caso.

Al examen funcional de sistemas a nivel del sistema respiratorio presenta dificultad respiratoria con quejido espiratorio, y a nivel del sistema gastrointestinal se manifiesta disfagia a los alimentos tanto líquidos como sólidos.

Al examen físico general, la paciente se encuentra en mal estado general con palidez mucocutánea, marcada dificultad respiratoria, irritable con ansiedad de aire y afebril.

A la inspección de tórax presenta una retracción subcostal e intercostal marcada, a la auscultación pulmonar presenta murmullo vesicular abolido en campo pulmonar derecho; presenta timpanismo en dos tercios superiores y matidez a la auscultación en el tercio inferior del mismo campo pulmonar. Al examen de abdomen se encuentra poco doloroso a la palpación superficial y profunda.

En el servicio de consulta ambulatoria se le ejecuta un examen general de orina cuyos resultados fueron: leucocitos +++, proteínas +, nitritos positivo. Al examen microscópico: células epiteliales 2 a 4 por campo, leucocitos abundantes, eritrocitos 0

a 1 por campo, flora bacteriana abundante, piocitos 1 a 3 por campo. De igual manera se realizó un urocultivo cuyo resultado fue: colonias > 100000 UFC/ml, germen identificado *E. coli*, sensible a Sulfatrimetropin, Gentamicina, Norfloxacin, Cefalosporinas de tercera generación. Dichos resultados podrían atribuir las alzas térmicas.

Subsiguientemente, se le tomó una placa radiográfica de tórax donde se evidencia infiltrado alveolar en ambos campos pulmonares (Figura N° 3), se solicita la internación de la paciente pero ésta es rechazada por los padres. Posteriormente, la paciente es vuelta a traer al servicio de emergencia por presentar dificultad respiratoria brusca, se le toma una nueva placa radiográfica de tórax donde se evidencia neumotórax con nivel hidroaéreo en el tercio medio del campo pulmonar derecho sugerente a piotórax, motivo por el cual se indica su admisión (Figura N° 4).

**Figura N° 3. Placa radiográfica de tórax, revela infiltrado alveolar, predominio campo pulmonar derecho**

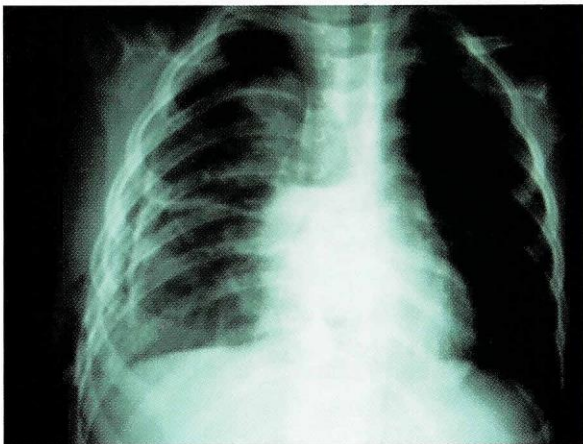

Figura 3. Fuente: Elaboración propia. Enero, 2013.

**Figura N° 4. Placa de tórax, revela neumotórax con nivel hidroaéreo en tercio medio campo pulmonar derecho**

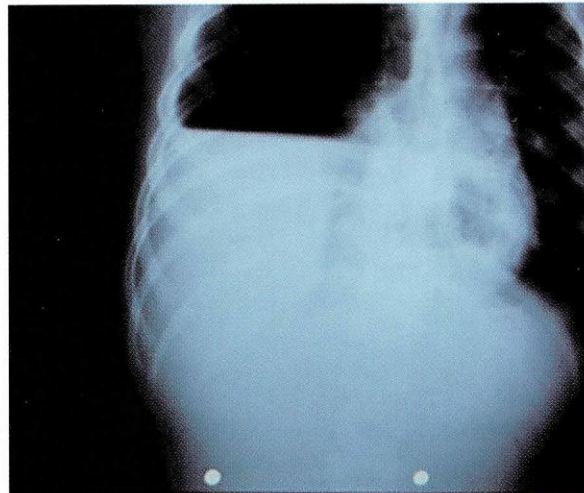


Figura 4. Fuente: Elaboración propia. Enero, 2013.

Se procede a una toracotomía derecha donde se le instala un sello de agua, obteniéndose pus franco amarillo verdoso, se toma muestra y se envía a laboratorio para un examen citoquímico que revela: color xantocrómico, aspecto opalescente, densidad de 1030, pH de 5. Al examen químico, glucosa 49 mg/dl, proteína T 1.2 gr/dl, albumina 17%, globulina 83%, LDH 196 UI/lt, reacción de Rivalta positiva, glóbulos blancos 35800/mm<sup>3</sup>; serie blanca: segmentados 100%, linfocitos 5%, tinción de Gram (+), bacilos Gram (+) abundantes, células epiteliales escasas, leucocitos PMN abundantes. Cultivo de pus de la cavidad pleural muestra desarrollo de *Escherichia coli*, sensible a Ampicilina, Gentamicina, Cefalotina y Cefotaxima.

Se realiza un Esófagograma con contraste hidrosoluble, en el cual se evidencia la perforación esofágica, y fuga del material de contraste hacia el espacio pleural derecho (Figura N° 5).

**Figura N° 5. Esofagograma con contraste, revela fuga de material de contraste hacia espacio pleural**

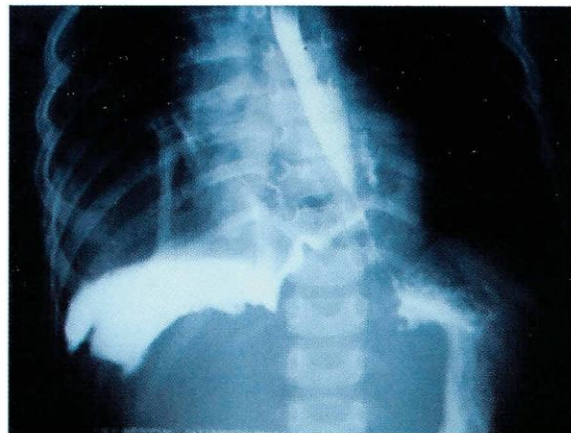

Figura 5. Fuente: Elaboración propia. Enero, 2013.

A la semana se cambia sello de agua, tomándose una nueva muestra para cultivo que reporta nuevamente *Escherichia coli* sensible a Imipenen y Ciprofloxacina, se cambia a Ciprofloxacina, manteniéndose la pleuroclisis para lavado continuo y cambio de sello de agua a GOMCO para aspiración continua y pleuroclisis.

Los posibles diagnósticos al ingreso fueron los cuadros de hemotórax, hemo neumotórax, hernia diafragmática traumática, derrame pleural por tuberculosis. Los métodos para llegar al diagnóstico final fueron la semiología clínica, antecedentes de procedimiento endoscópico, evolución, radiografía simple de tórax, endoscopia y estudio contrastado de esófago.

La terapéutica seguida orientada específicamente a *E. coli* con Cefotaxima 400 mg EV cada 6 horas y Cloxacilina 400 mg EV cada 6 horas por un periodo de 5 días, al no haber mejoría y con los resultados del último cultivo de líquido pleural, se rotó a Ciprofloxacino 100 mg EV cada 12 horas y Amikacina 175 mg EV cada 24 horas por un periodo de 10 días.

### EVOLUCIÓN Y PRONÓSTICO

Una vez demostrado a los 20 días de internación el cierre de la fístula tanto clínica como radiológicamente, en el cual se evidenciaba la ausencia de fuga de material de contraste hacia el espacio

pleural, aunque con persistencia de la estenosis esofágica (Figura N° 6), la paciente fue dada de alta en buenas condiciones generales, sin medicación antibiótica, con protector gástrico y con dieta en base a leche, alimentación licuada para la edad.

Los controles semanales muestran a una paciente con actividad física normal, sin sintomatología respiratoria.

Está a la espera de una decisión médica si se retoman las endoscopías una vez pasado un tiempo prudente de recuperación, y si se opta por tratamiento quirúrgico para dar solución al cuadro de estenosis esofágica congénita.

**Figura N° 6. Radiografía de tórax con contraste, se evidencia persistencia de estenosis de esófago y ausencia de filtrado de contraste a través paredes esofágicas**

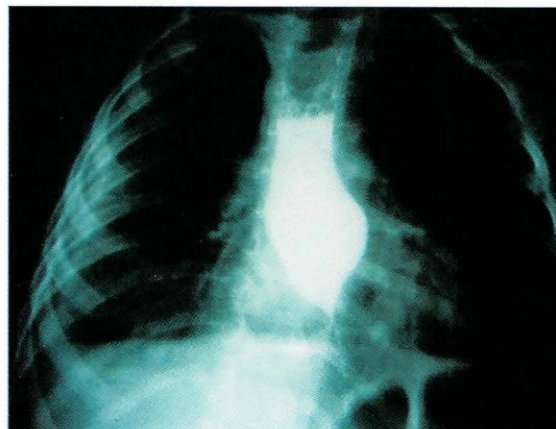

Figura 6. Fuente: Elaboración propia. Febrero, 2013.

### DISCUSIÓN

Si bien la Estenosis Esofágica Congénita es una patología rara cuya incidencia exacta es aún desconocida, es también más infrecuente la perforación esofágica posterior a una dilatación endoscópica (8). Es ampliamente reconocida la importancia del diagnóstico precoz ya que son una terapéutica adecuada puede evolucionar con mediastinitis, sepsis y muerte.

Varios estudios reportan los resultados de un manejo quirúrgico en el caso de una perforación esofágica, en los que un porcentaje tuvo una res-

puesta favorable, siendo así que otros casos demostraban la gran incidencia a la formación de estenosis esofágica (9) (10).

En el caso que presentamos se optó por seguir un manejo conservador debido a la imposibilidad tanto económica de la familia como la falta de equipos para poder concretar una intervención quirúrgica de este calibre. El lavado y la aspiración continua a través de la pleuroclisis, junto con la

antibioticoterapia específica, fueron suficientes para garantizar la evolución satisfactoria del cierre de la fistula esófago pleural.

La controversia persiste en decidir cuál es el mejor manejo inicial adecuado para el cuadro de estenosis esofágica, ya sea un manejo quirúrgico o un manejo conservador con dilataciones esofágicas endoscópicas.

### REFERENCIAS BIBLIOGRÁFICAS

- (1) SHIGERU T, CHIKARA T, NARUAKI M ET AL. Congenital esophageal stenosis: therapeutic strategy based on etiology. *J Pediatr Surg* 2002; 37: 197-201.
- (2) JONES WG II, GINSBERG RJ. Esophageal perforation: a continuing challenge. *Ann Thorac Surg* 1992;53:534.
- (3) SARR MG, PEMBERTON JH, PAYNE WS. Management of instrumental perforations of the esophagus. *J Thorac Cardiovasc Surg* 1982; 84: 211.
- (4) RUIZ F, GUZMÁN S, SHARP A, TAPIA A, LLANOS O, IBÁÑEZ L. Perforaciones esofágicas. *Rev Chil Cir* 1995; 47(1): 56 - 60.
- (5) BARRIENTOS F, BAQUERIZO A, MUÑOZ W. Perforación esofágica. *Rev Chil Cir* 1998; 50(5): 509 - 512.
- (6) BAEZA C, GARCÍA CABELLO L, GARCÍA CHÁVEZ J. Perforación esofágica en niños. *Cir & Cir* 1998; 66(1): 16- 20.
- (7) SANJEEV A, FARAZ K., HANMIN L, ET AL. Management of congenital esophageal stenosis. *J Pediatr Surg* 2002; 37: 1024-1026.
- (8) KOUCHI K, YOSHIDA H, MATSUNAGA T, ET AL. Endosonographic Evaluation in two children with esophageal stenosis. *J Pediatr Surg* 2002; 37: 934-936.
- (9) MOGHISSI K, PENDER D: Instrumental perforations of oesophagus and their management. *Thorax* 43:642, 1998.
- (10) PANIERI E, MILLAR AJW, RODE H ET AL: Iatrogenic esophageal perforation in children: Patterns of injury, presentation, management, and outcome. *J Pediatr Surg* 31:890-895, 1996.

Derechos de Autor © 2015 Jorge Enrique Tejada Aldazosa; Luis Gonzalo Melean Camacho.



This work is licensed under a [Creative Commons Attribution 4.0 International License](https://creativecommons.org/licenses/by/4.0/).

Usted es libre para Compartir –copiar y redistribuir el material en cualquier medio o formato –y Adaptar el documento –remezclar, transformar y crear a partir del material –para cualquier propósito, incluso para fines comerciales, siempre que cumpla la condición de:

Atribución — Usted debe dar crédito a la obra original de manera adecuada, brindar un enlace a la licencia, e indicar si se han realizado cambios. Puede hacerlo en cualquier forma razonable, pero no de forma tal que sugiera que usted o su uso tienen el apoyo de la licenciante.