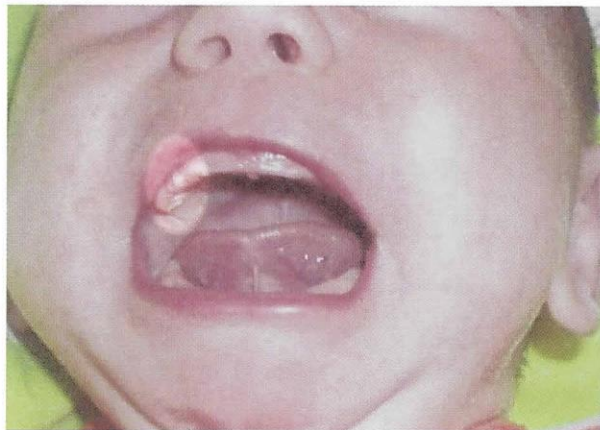

QUISTE GINGIVAL DEL RECIÉN NACIDO: SEGUIMIENTO CLÍNICO POR CINCO AÑOS Y NUEVE MESES EN LA CLÍNICA ODONTOLÓGICA UNIVALLE - LA PAZ, JUNIO 2009 A MARZO 2015

NEWBORN GINGIVAL CYST: CLINI- CAL PURSUIT FOR FIVE YEARS AND NINE MONTHS AT THE UNIVALLE DENTAL CLINIC – LA PAZ, JUNE 2009 TO MARCH 2015

Dra. Janeth Liliam Flores Ramos 1
Dra. Judith Rocío Mollo López 2
Dr. Manfred Strauss Quintela 3
Univ. Dalma Vidal Chavarria 4
Univ. Sergio Jiménez Humeres 5
Univ. Johann Krings Arratia 6
Univ. Ángela Cámara 7



Fecha de recepción: 20.02.2015

Fecha de aprobación: 30.04.2015

Artículo Científico

RESUMEN

Los quistes gingivales del recién nacido son quistes del desarrollo que se presentan en rebordes alveolares de neonatos, como pequeñas pápulas, múltiples y blanquecinas. Derivan de los remanentes de la lámina dental.

Estos quistes son alteraciones benignas de la mucosa oral, se dan de forma natural y desaparecen gradualmente, sin ningún tipo de tratamiento. Es importante que los profesionales involucrados en el cuidado de los recién nacidos puedan identificar rápidamente estos quistes para evitar procedimientos terapéuticos innecesarios y proporcionar información adecuada a los padres.

El objetivo del presente artículo fue describir el seguimiento clínico de un paciente con quistes gingivales del recién nacido, realizado en la Clínica Odontológica de la Universidad del Valle - La Paz; al cual se le hizo el seguimiento durante 5 años y 9 meses, evidenciando la desaparición de manera gradual de los quistes y algunas complicaciones a nivel de la mucosa oral.

Palabras clave: Quistes odontogénicos. Quiste gingival del recién nacido. Reborde alveolar. Odontogénesis.

ABSTRACT

Gingival cysts of the newborn are developmental cysts that occur in the alveolar ridges of newborns as small papules, multiple and whitish. They derive from remnants of the dental lamina.

These cysts are benign alterations of the oral mucous, they are given in a natural way and they disappear gradually, without any treatment type. It is important that the professionals involved in the care of newborns can identify these cysts quickly to avoid unnecessary therapeutic procedures and to provide appropriate information to the parents.

1. Especialista en Patología Buco-Maxilofacial. Docente de Patología Bucal. Carrera de Odontología UNIVALLE - La Paz. jaliflora@hotmail.com
2. Especialista en Ortodoncia y Ortopedia Maxilofacial. Docente de Patología Bucal. Carrera de Odontología UNIVALLE - La Paz. yudiro74@yahoo.es
3. Maestría en Gerencia en Salud. Director de la Carrera de Odontología. Universidad del Valle – La Paz. manfredstrauss@hotmail.com
4. Estudiante de cuarto año de la Carrera de Odontología UNIVALLE – La Paz. dalmavidal83@hotmail.com
5. Estudiante de cuarto año de la Carrera de Odontología UNIVALLE – La Paz. [checot34@gmail.com](mailto:chechot34@gmail.com)
6. Estudiante egresado de la Carrera de Odontología UNIVALLE – La Paz. johannk08@hotmail.com
7. Estudiante de quinto año de la Carrera de Odontología UNIVALLE – La Paz. angela_camara@hotmail.com

The aim of the article was to describe the clinical pursuit of a patient with gingival cysts of newborn, carried out in the Dental Clinic of the University of the Valle – La Paz. He was carried out periodic controls for the five year-old lapse and nine months, being recommended soft massages and oral hygiene.

Keywords: Odontogenic cyst. Newborn gingival cyst. Alveolar ridge. Odontogenesis.

INTRODUCCIÓN

Un quiste es una cavidad patológica que puede contener fluidos en su interior y que está recubierto por epitelio (1). Los quistes odontogénicos se originan del componente epitelial de la odontogénesis o de sus restos celulares que quedan atrapados dentro del hueso o en el tejido gingival que cubre a los maxilares. Estos quistes odontogénicos se encuentran exclusivamente en los huesos maxilares y pueden ser el resultado de la inclusión de epitelio a lo largo de la fusión de uniones embrionarias o provenir del epitelio de la odontogénesis. Los quistes odontogénicos se subclasifican de acuerdo a su origen, en quistes del desarrollo e inflamatorios (1).

Existen muchos elementos en la boca de un infante que son considerados como únicos y peculiares durante su desarrollo, algunos de éstos son considerados como alteraciones benignas de la mucosa oral, que se dan de forma natural. Entre las más destacadas lesiones, están los quistes gingivales del recién nacido, que son lesiones del desarrollo, observadas en la cavidad oral de los neonatos.

Los quistes gingivales del recién nacido aparecen usualmente como pequeñas pápulas, múltiples, blanquecinas porque están rellenos de queratina, localizadas en la mucosa alveolar de lactantes recién nacidos (1). Los quistes gingivales del recién nacido también reciben el nombre de “Quiste de la lámina dental del recién nacido”, porque derivan de los (restos) residuos de la lámina dental que permanecen en los tejidos blandos de los maxilares. Su aspecto microscópico está constituido por una lesión quística de pared fina localizada superficialmente y revestida por un epitelio plano delgado, estratificado y queratinizado, y contiene queratina compactada descamada (2).

No requieren tratamiento debido a que involucionan espontáneamente como resultado de la ruptura de los quistes por el contacto con la superficie de la mucosa oral, estas lesiones raramente se observan después de los 3 meses de edad; sin embargo, porque ellos desaparecen espontáneamente por ruptura dentro de la cavidad oral, las lesiones raramente son notados o tomados para biopsia (1).

Se consideran para el diagnóstico diferencial a los “quistes palatinos del recién nacido” y a los “dientes natales y neonatales”. Los “Quistes palatinos del recién nacido” son las Perlas de Epsteins y los Nódulos de Bohn, estos son pequeños quistes del desarrollo, frecuentemente encontrados en el paladar de recién nacidos, son pequeños, como pápulas blanco-amarillentas de 1 a 3 mm que aparecen más frecuentemente próximos a la línea media, en la unión del paladar duro y blando. Ocasionalmente pueden localizarse en una posición más anterior a lo largo del rafe o en la línea media del paladar posterior. Estos quistes son lesiones inocuas y no requieren tratamiento, ellos pueden auto repararse y raramente ser observados varias semanas después del nacimiento (1).

Por otro lado, los “Dientes natales” son dientes presentes en el nacimiento y los “dientes neonatales” son aquellos que erupcionan treinta días después del nacimiento. Los dientes más comúnmente afectados son los incisivos centrales inferiores (85%), seguido de los incisivos superiores (11%), los caninos y molares inferiores (3%), y los caninos y molares maxilares (1%). Los dientes natales podrían parecerse en tamaño y forma a los dientes primarios, sin embargo, a menudo son más pequeños, cónicos, de color amarillento, con esmalte y dentina hipoplásicos y movilidad dentaria debido a una deficiente raíz o ausencia de la misma (3).

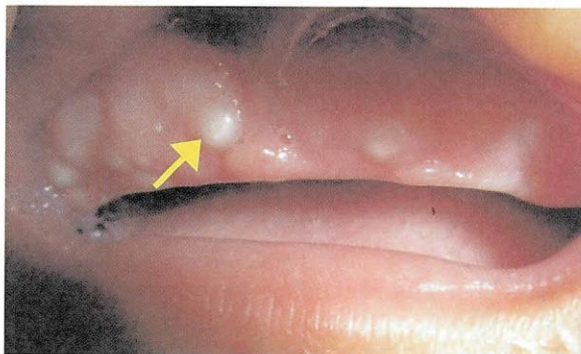
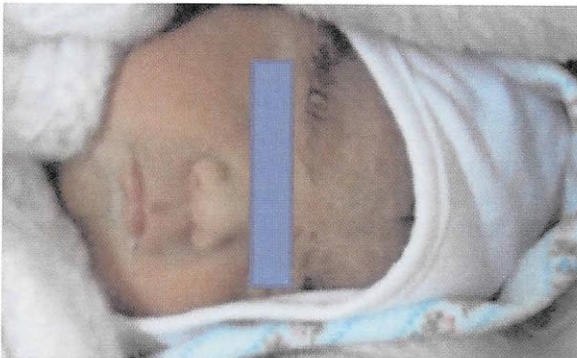CASO CLÍNICO

Paciente de sexo masculino de 1 mes y medio (Figura Nº 1), es valorado en el área de Patología Bucal de la Clínica Odontológica UNIVALLE - La Paz, debido a que presentaba múltiples lesiones exofíticas, redondeadas, de variado tamaño, ubicadas en la mucosa del reborde alveolar superior, las cuales están asintomáticas.

La madre refería que recientemente había evidenciado dichas lesiones y que le llamó mucho la atención uno de ellos, porque era de color blanco, pensando que era una pieza dentaria próxima a erupcionar. (Figura N° 2). En base al examen clínico y apariencia de la lesión se diagnosticó quistes gingivales del recién nacido, en la mucosa del reborde alveolar superior. Se aconsejó a la mamá que realice un leve masaje sobre la mucosa del reborde alveolar.

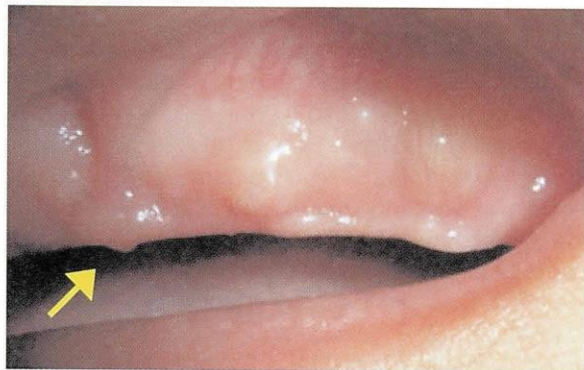
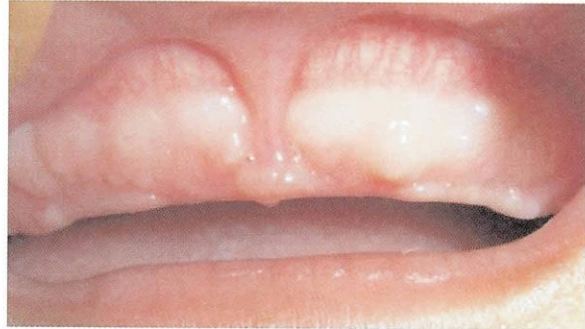Se realizó un seguimiento del caso clínico, por lo que el paciente fue valorado a los dos meses de edad, evidenciándose que las elevaciones se mantenían, pero que desapareció la coloración blanquecina de uno de los quistes. (Figuras N° 3 y 4). Posteriormente se realizó controles periódicos de la condición de la encía, hasta la edad de 5 años y 11 meses (Figuras N° 5 a 15).

Figuras N° 1 y 2. Paciente de 1 mes y medio con múltiples quistes gingivales del recién nacido



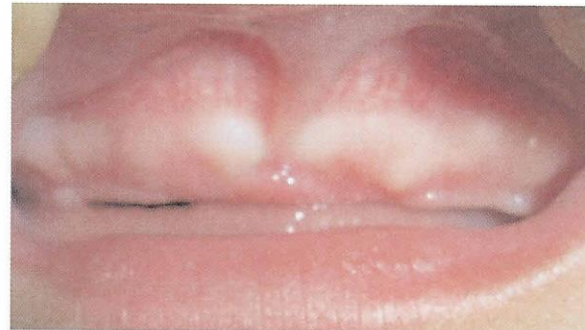Fuente: Elaboración propia. Junio 2009. La flecha señala una elevación redondeada, blanquecina que daba la apariencia de una pieza dentaria próxima a erupcionar.

Figuras N° 3 y 4. Quistes gingivales del recién nacido (Edad del paciente: 2 meses)



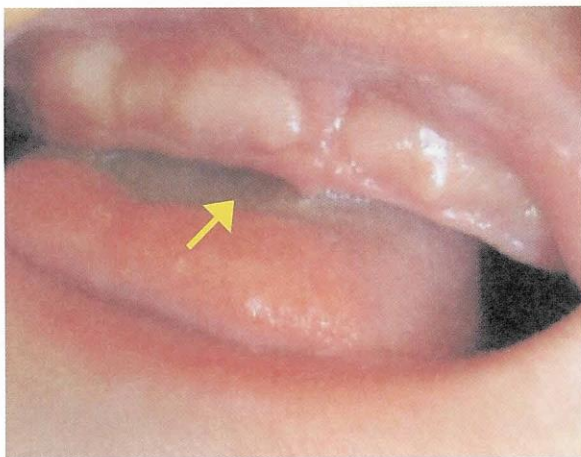Fuente: Elaboración propia. Junio 2009. Nótese el variado tamaño de los quistes, la coloración es similar a la mucosa normal vecina y la ubicación es en la mucosa del reborde alveolar de la arcada superior. La flecha señala a un quiste ubicado a nivel de la implantación del frenillo labial superior.

Figura N° 5. Quistes gingivales del recién nacido (Edad del paciente: 4 meses)



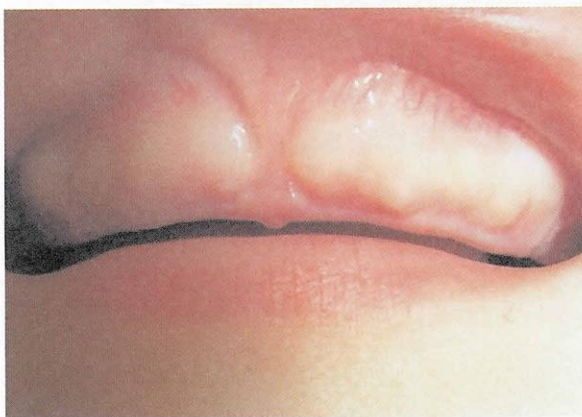
Fuente: Elaboración propia. Agosto 2009. Existe todavía leve aumento de volumen de la mucosa del reborde alveolar, en los sectores donde se presentaban los quistes.

Figura N° 6. Reborde alveolar de la arcada superior (Edad del paciente: 7 meses)



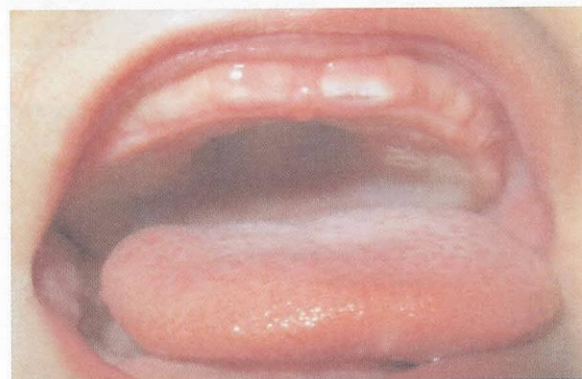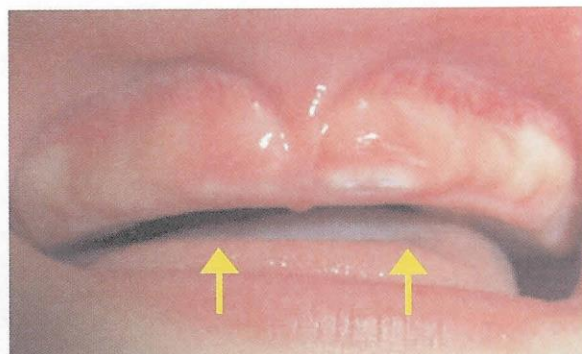Fuente: Elaboración propia. Noviembre 2009. La cabeza de flecha negra señala el leve vestigio del quiste gingival del recién nacido. Obsérvese la flecha amarilla que señala cómo la pieza dentaria temporaria hace relieve en la mucosa alveolar.

Figura N° 7. Reborde alveolar de la arcada superior (Edad del paciente: 9 meses)



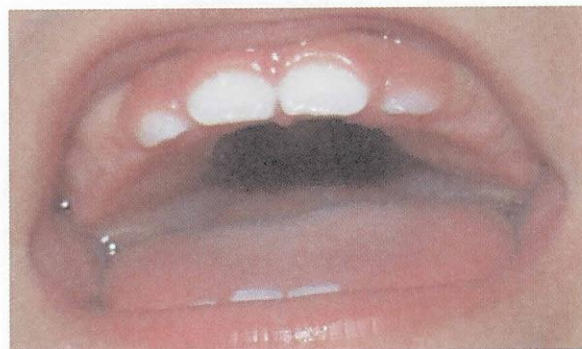
Fuente: Elaboración propia. Enero 2010. Obsérvese cómo las piezas dentarias temporarias están próximas a erupcionar, nótese cómo la mucosa alveolar hace relieve contorneando la anatomía dentaria de las piezas temporarias.

Figura N° 8 y 9. Reborde alveolar de la arcada superior (Edad del paciente: 10 meses)



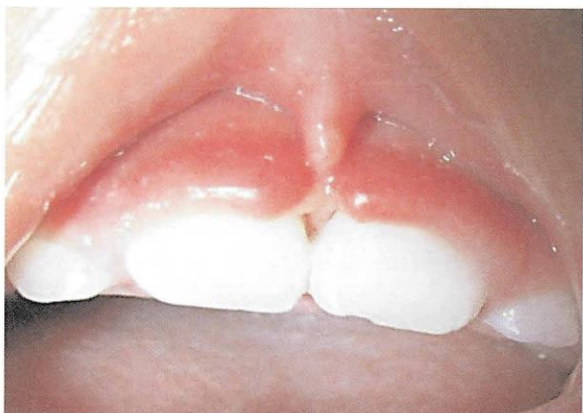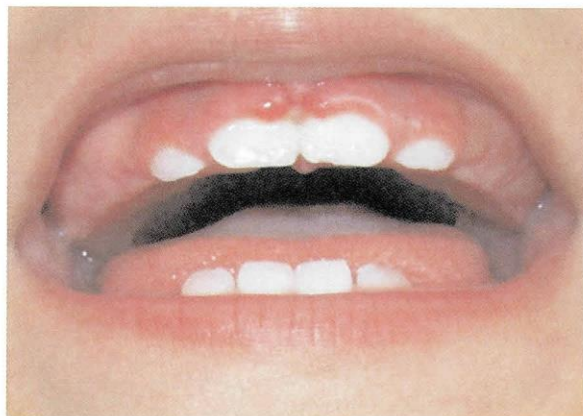Fuente: Elaboración propia. Febrero 2010. Obsérvese la pieza 5.1., y la pieza 6.1 en erupción, en la pieza 6.1 se evidencia la Flor de Lis de la pieza dentaria. Aparentemente ya no se evidencia vestigios de los quistes gingivales del recién nacido.

Figura N° 10. Arcada superior (Edad del paciente: 1 año y 2 meses)



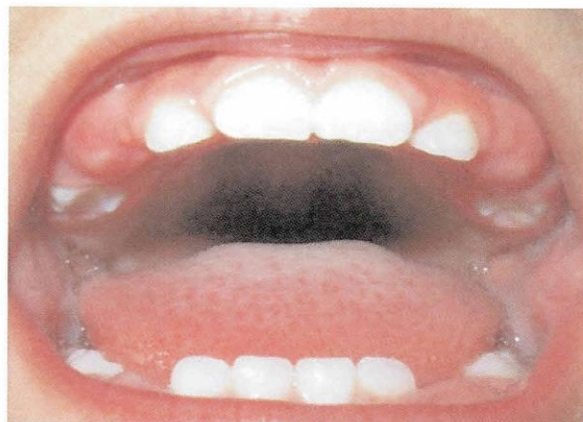
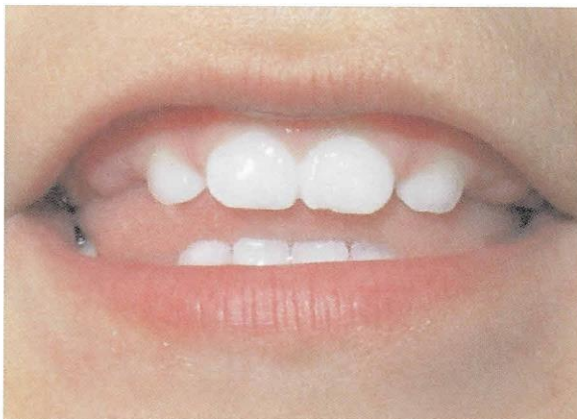
Fuente: Elaboración propia. Junio 2010. Arcada superior con la erupción de las piezas 5.2, 5.1, 6.1 y 6.2, mucosa gingival sin ninguna patología.

Figuras N° 11 y 12. Arcada superior (Edad del paciente: 1 año y 3 meses)



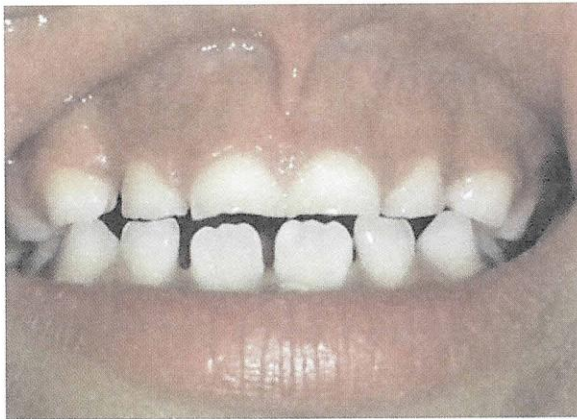
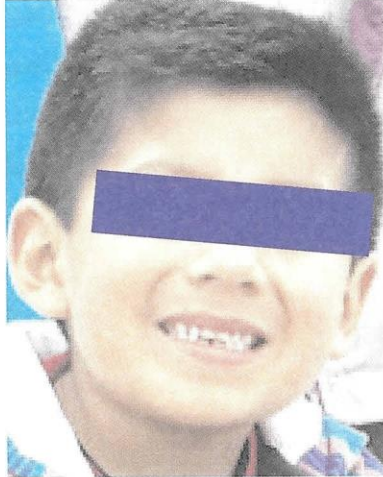Fuente: Elaboración propia. Julio 2010. Obsérvese a nivel de la inserción del frenillo labial superior, una inflamación próxima a una encía edematosa, eritematosa y con sintomatología dolorosa. El paciente presentaba malestar general y un síndrome febril.

Figura N° 13 y 14. Arcada superior e inferior (Edad del paciente: 1 año y 6 meses)



Fuente: Elaboración propia. Octubre 2010. Incisivos temporarios erupcionados y encía sin ninguna patología.

Figura N° 15 y 16. Paciente a la edad de 5 años y 11 meses, fotografía del sector anterior



Fuente: Elaboración propia, marzo 2015. Obsérvese que el paciente se encuentra en dentición mixta, presenta una encía saludable y sin ninguna patología.

DISCUSIÓN

El quiste de la lámina dental, también conocido como quiste gingival del recién nacido es un quiste verdadero que presenta una delgada capa epitelial y muestra un lumen usualmente lleno con queratina descamada, ocasionalmente contiene células inflamatorias (4) (5). Los quistes de la lámina dental del recién nacido, como indica su nombre, derivan de los residuos de la lámina dental que permanecen en los tejidos blandos de los maxilares. Los quistes se observan generalmente en los tejidos blandos, sobre las crestas alveolares de

lactantes recién nacidos como tumefacciones pequeñas, múltiples (2), este aspecto clínico coincide con los hallazgos clínicos observados en nuestro paciente.

La mayoría de estos quistes degeneran por ruptura o involución, dentro de la cavidad oral, dentro de las dos semanas a los cinco meses de vida del postnatal (6) (7) (8).

En el presente caso, a la edad de 7 meses todavía presentaba clínicamente vestigios de un quiste gingival, a nivel de la inserción del frenillo labial superior. Por otra parte a la edad de un año y tres meses, presentó una inflamación a nivel de la implantación gingival del frenillo labial superior, posiblemente asociado a remanentes del quiste gingival del recién nacido que podrían estar presentes de manera microscópica y ser activados de manera inflamatoria por la época de erupción de las piezas temporarias.

Dado que estos quistes suelen evolucionar espontáneamente a la resolución en respuesta a la función normal, no requieren tratamiento (2), tal como se pudo evidenciar en el presente trabajo, donde los quistes gingivales del recién nacido desaparecieron de manera espontánea, involucionando sin necesidad de tratamiento invasivo.

Estas lesiones suelen ser confundidas con “dientes natales” cuando son descubiertas por los padres del infante, por lo cual acuden al especialista para su atención, se recomienda el masaje suave para la involución.

CONCLUSIÓN

Se describió el seguimiento clínico de un paciente con quistes gingivales del recién nacido, llevado a cabo en la Clínica Odontológica UNIVALLE filial La Paz durante cinco años y nueve meses.

REFERENCIAS BIBLIOGRÁFICAS

- (1) NEVILLE BW, DAMM DD, ALLEN CM, BOUQUOT JE. Oral and Maxillofacial Pathology. Elsevier, 3ª Edition. 2009
- (2) SAPP J, EVERSOLE L, WYSOCKI G, Patología Oral y Maxilofacial Contemporánea. 2da Ed. Edit Elsevier España . 2005
- (3) FIERRO, M. C.; BRAVO, R. L.; TORRES C. F.; ÁLVAREZ, H. C. & PÉREZ, F. M. A. Dientes natales, revisión bibliográfica y caso clínico. Int. J. Odontostomat., 2010 4(2):105-110.
- (4) SHAFER WF. Cysts and tumors of odontogenic origin. In: Hine MK, Levy BM, Tomrich CE, editors. Textbook of oral pathology. 4th ed. India: W.B. Saunders Co, Prism (Reprint); 1993. p. 268-9
- (5) MORELLI JG. Disorders of the mucous membranes. In: Kliegman RM, Behrman RE, Jenson HB, Stantaon BF. Nelson Textbook of Pediatrics (18th ed) Philadelphia , Pa: Saunders Elsevier 2007. p. 663
- (6) PAULA JD, DEZAN CC, FROSSARD WT, WALTER LR, PINTO LM. Oral and facial inclusión cysts in newborns. J Clin Pediatr Dent 2006; 31;127-9
- (7) REGEZI JA. Cyst of jaws and neck. In: Regezi JA, Sciubba JJ, Jorden RC (Eds). Oral pathology: Clinical pathological correlation (4th ed.). WB Saunders Co 1999. p. 246
- (8) FLINCK A, PALUDAN A, MATSSON L, HOLM TL, AXELSSON I. Oral findings in group of newborn Swedish children. Int J Clin Pediatr Dent 1994;4:67-73.

Derechos de Autor © 2015 Janeth Liliam Flores Ramos; Judith Rocío Mollo López; Manfred Strauss Quintela; Dalma Vidal Chavarria; Sergio Jiménez Humeres; Johann Krings Arratia; Ángela Cámara.



This work is licensed under a [Creative Commons Attribution 4.0 International License](https://creativecommons.org/licenses/by/4.0/).

Usted es libre para Compartir –copiar y redistribuir el material en cualquier medio o formato –y Adaptar el documento –remezclar, transformar y crear a partir del material –para cualquier propósito, incluso para fines comerciales, siempre que cumpla la condición de:

Atribución — Usted debe dar crédito a la obra original de manera adecuada, brindar un enlace a la licencia, e indicar si se han realizado cambios. Puede hacerlo en cualquier forma razonable, pero no de forma tal que sugiera que usted o su uso tienen el apoyo de la licenciante.