

CRANEOTOMÍA PTERIONAL PASO A PASO PTERIONAL CRANIOTOMY STEP BY STEP

Fecha de recepción: 22.04.15
Fecha de aprobación: 30.04.15
Artículo de Actualización

Dr. Richard Gonzalo Párraga 1
Dra. Lolita Vargas Gutiérrez 2
Dra. Emily Lozada Lamas 3

RESUMEN

La craneotomía fronto-témporo-esfenoidal, que es denominada de pterional; permite la exposición del opérculo fronto-témporo-parietal y la fisura Sylviana, por lo que constituye el abordaje más utilizado en la neurocirugía actual. Constituye uno de los marcos iniciales del advenimiento de la microneurocirugía.

A lo largo de las últimas décadas la craneotomía pterional fue modificada por varios autores, y también dio origen a craneotomías más amplias, entre las cuales se destacan la craneotomía supra-orbitaria y la craneotomía órbito-zigomática.

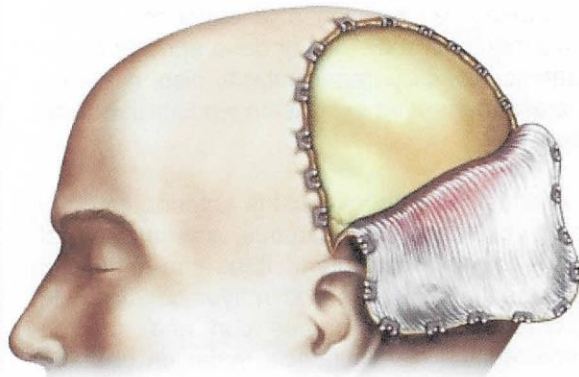
El presente artículo realiza la descripción detallada de la técnica que se emplea actualmente para su realización, con las modificaciones propias realizadas por nuestro equipo quirúrgico.

Palabras clave: Craneotomía. Fisura Sylviana. Cirugía craneal.

ABSTRACT

The craniotomy fronto-temporo-sphenoidal, which is called the pterional; allows exposure of fronto-temporo-parietal operculum and Sylviana fissure, which is the approach most commonly used in today's neurosurgery. It is one of the initial frames advent of microneurosurgery.

Over the last decades the pterional craniotomy was modified by several authors, and also led to broader craniotomy, among which include the supra-orbital craniotomy and orbital-zygomatic craniotomy



1. Director del Instituto de Neurocirugía Bolivia (INEB), Cochabamba-Cercado, Bolivia. Neurocirujano del Hospital UNIVALLE, Cochabamba-Cercado, Bolivia. Profesor de Neurología Universidad del Valle, Cochabamba-Cercado, Bolivia. Web: www.ineb.com.bo. Email: rick_parraga@hotmail.com richardparraga@ineb.com.bo
2. Médico Interno Hospital UNIVALLE, Universidad del Valle, Cochabamba-Cercado, Bolivia. Email: natalia.lolita.vargas@gmail.com
3. Médico Interno Hospital Harry Williams, Universidad del Valle, Cochabamba-Cercado, Bolivia. Email: lozada.lamas@gmail.com

This article provides a detailed description of the technique that is currently used to achieve them, with their own modifications made by our surgical team.

Keywords: Craniotomy. Sylviana fissure. Cranial Surgery.

INTRODUCCIÓN

La craneotomía fronto-témporo-esfenoidal, denominada usualmente de craneotomía pterional, fue descrita por Yasargil en 1975 (1) (2), y constituye uno de los marcos iniciales del advenimiento de la microneurocirugía (3) (4) (5). Permite la exposición del opérculo fronto-témporo-parietal (2) (6) y la fisura Sylviana (7) (8), facilitando la apertura de esta última y de las cisternas anteriores de la base del encéfalo (2) (4), por lo que la craneotomía pterional y la vía transsylviana constituyen el abordaje más utilizado en la neurocirugía actual.

A lo largo de las últimas décadas la craneotomía pterional fue modificada por varios autores, y también dio origen a craneotomías más amplias, entre las cuales se destacan la craneotomía supra-orbitaria (9) y la craneotomía órbito-zigomática (10) (11) (12).

El presente artículo realiza la descripción detallada de la técnica que se emplea actualmente para su realización, con las modificaciones propias realizadas por nuestro equipo quirúrgico, optimizando todas sus etapas y así permitir un mejor acceso, apertura de la fisura de Silvio y de las cisternas, minimizando la retracción cerebral.

DESCRIPCIÓN DE LA CRANEOTOMÍA PTERIONAL

Posicionamiento

El paciente debe ser posicionado en decúbito dorsal, con los hombros en el borde de la mesa quirúrgica, con la cabeza y el cuello quedando libres después de retirada la cabecera de apoyo. La cabeza debe ser fijada con un soporte de tres puntos (modelo Sugita o Mayfield), y debe ser mantenida encima del nivel del atrio derecho para facilitar el retorno venoso.

Para evitar que la posición del soporte dificulte la movilización de las manos del cirujano, el pino

ipsilateral al campo operatorio debe ser localizado sobre la región de la mastoides, y los dos pinos contralaterales sobre la línea temporal superior contralateral, encima del músculo temporal, mismo que no debe ser dañado. El pino de la mastoides y el más anterior de la línea temporal superior contralateral deben mantenerse paralelos para impedir cualquier movilización de la cabeza, principalmente durante la futura tracción de los envoltorios craneanos que vendrá a ser hecha con los anzuelos.

Los movimientos de la cabeza para el posicionamiento son cuatro, y deben seguir la siguiente secuencia: 1. Elevación 2. Rotación contralateral; 3. Deflexión y 4. Extensión lateral del cuello. La elevación de la cabeza permite que la región a ser operada sea posicionada encima del atrio derecho, para mejorar el retorno venoso. Es importante mencionar que la rotación y la deflexión dependen de la patología a ser operada. La extensión lateral debe aumentar la angulación existente entre la cabeza, el cuello y el hombro, lo que permite una mayor proximidad del cirujano al campo operatorio.

Para las patologías de base de cráneo; aneurismas del segmento oftálmico; comunicante posterior y coriódico de la arteria carótida interna; y las patologías de seno cavernoso, la deflexión debe ser neutra, con una rotación de aproximadamente 15 grados, dejando el reborde orbitario en el plano más superior en relación a la eminencia malar. Permitiendo que el eje mayor de la apófisis clinoides anterior quede perpendicular al piso, mejorando de esa manera su exposición y posibilitando su drilado.

Los aneurismas de comunicante anterior, cerebral anterior, bifurcación de carótida, arteria cerebral media y los tumores supraselares con extensión más superior, requieren una mayor deflexión de aproximadamente 15 grados con una rotación mínima, dejando la eminencia malar en el plano más superior. Permitiendo efecto gravitacional en el lóbulo frontal y facilitando la disección de la fisura Sylviana.

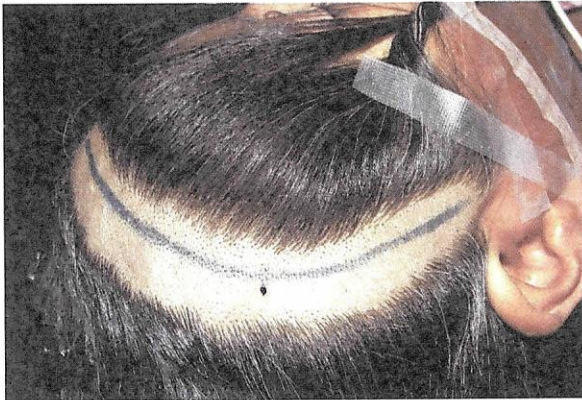
Tricotomía

La tricotomía es realizada siguiendo la línea de incisión quirúrgica, con un ancho en torno de 2

centímetros (Figura N° 1). La tricotomía inmediatamente previa a la cirugía permite una mejor fijación de los campos, la reducción del riesgo de infección y una mejor fijación del curativo al término del procedimiento.

Posteriormente, el local de la tricotomía es limpiado con gaza embebida en alcohol, para retirar la grasa del cuero cabelludo, facilitando la fijación de los campos y la marcación del local de la incisión con un marcador permanente o con azul de metileno (Figura N° 1).

Figura N° 1. Tricotomía y marcación de la incisión.



Fuente: Elaboración propia. Febrero 2015.

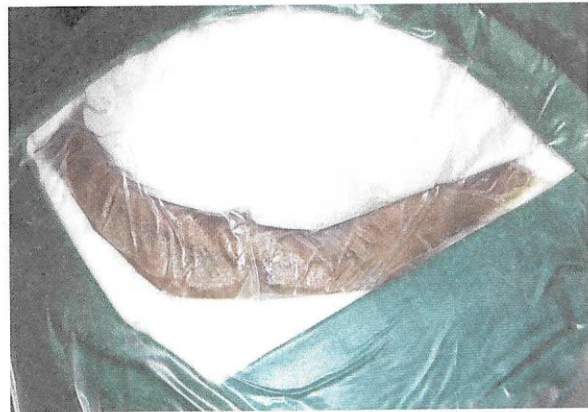Marcación, antisepsia e incisión del cuero cabelludo

Después del posicionamiento y de la tricotomía se realiza la marcación de la incisión de la piel, de forma que sus extremidades constituyan una línea imaginaria rectilínea que simule cuanto el retallo cutáneo debe ser rebatido y su consecuente exposición ósea. La marcación debe seguir un trayecto arciforme que se inicia en el borde superior del arco zigomático, anterior al trago y que se extiende hasta la línea media del cráneo en la región frontal, respetando en lo posible, los límites de implantación del cabello (Figura N° 1). Evitar la sección de la arteria temporal superficial, y el ramo frontal del nervio facial que se dispone anteriormente a la arteria.

La antisepsia debe ser realizada con Povidona tópica, a continuación, debe ser aplicado Benjoim

para la mejor fijación de los campos estériles (Figura N° 2).

Figura N° 2. Colocación de campos estériles



Fuente: Elaboración propia. Febrero 2015.

La incisión del cuero cabelludo debe ser realizada con bisturí, coagulándose con bipolar las arterias más sangrantes del cuero cabelludo. La colocación local de gasas húmedas y la posterior tracción del retallo del cuero cabelludo pueden evitar la utilización de pinzas hemostáticas y de grampas de Raney.

Diseción interfascial, sección y desplazamiento del músculo temporal

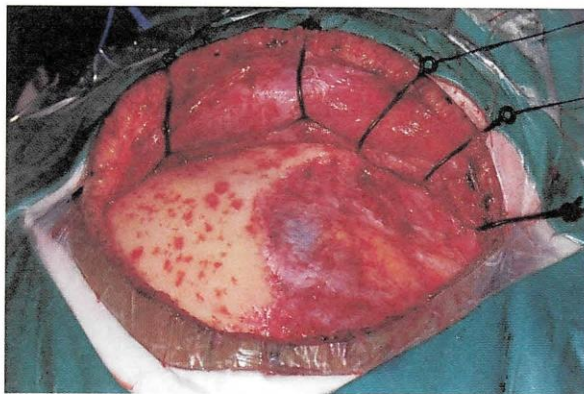
La disección interfascial del músculo temporal, descrita originalmente por Yasargil (2) nos permite preservar el ramo frontotemporal del nervio facial y reducir las alteraciones estéticas post-operatorias decurrentes de su lesión.

El músculo temporal es constituido por dos porciones: una superficial que se origina en la línea temporal superior y se inserta en el proceso coronoide de la mandíbula; y otra profunda con origen en toda la superficie de la escama temporal y se inserta en la cresta temporal de la mandíbula. El músculo temporal es revestido por una fascia superficial, que esta formada por dos láminas (superficial y profunda) que son separadas en su porción más anterior por un plano de tejido adiposo, y por una fascia profunda más adherida al cráneo y que abriga su vascularización (arterias tem-

porales profundas anterior, intermedia y posterior - ramos en la arteria maxilar), y su inervación (ramos temporales del nervio mandibular del trigémino).

La disección de la fascia superficial debe ser realizada verticalmente a partir de la línea temporal superior desde 1,5 a 2 centímetros del borde superior de la órbita hasta la raíz posterior del arco cigomático, con el auxilio de un bisturí de lámina nº 13 y con tijera de Metzenbaum. Se desplaza la lámina superficial de la fascia temporal superficial y el tejido adiposo subyacente con un anzuelo colocado a nivel central lo que facilita la complementación de la disección, cuya parte más basal es dificultada por la presencia de los vasos y nervios temporales (Figura Nº 3).

Figura Nº 3. Disección interfascial

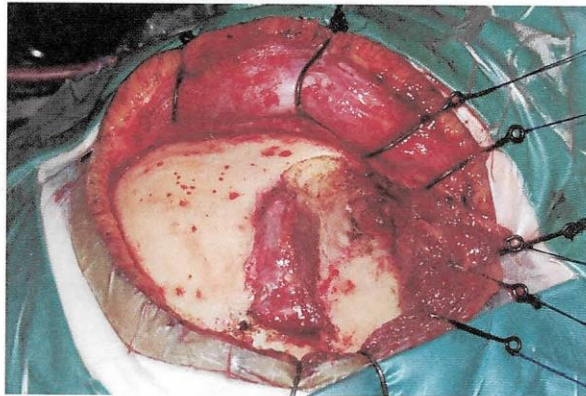


Fuente: Elaboración propia. Febrero 2015.

La disección y el desplazamiento del músculo temporal son realizados en dos etapas. Inicialmente se utiliza el bisturí monopolar (modo coagulación, para provocar menor sangrado) para la sección transversal de la porción superior del músculo temporal paralelamente a 1,5 centímetros inferiormente a la línea temporal superior, dejándose una tira superior de músculo temporal adherida a la superficie craneana para posterior sutura y que servirá para recubrir principalmente el orificio de trepano más anterior (Figura Nº 4). La segunda etapa consiste en despegar da fascia muscular profunda del cráneo, que debe ser realizada con un disector con movimientos horizontales. Después de completada la desinserción del músculo temporal, debe ser separado en sentido pós-

tero-inferior con la ayuda de tres anzuelos (Figura Nº 4).

Figura Nº 4. Incisión y desplazamiento del músculo temporal



Fuente: Elaboración propia. Febrero 2015.

Craneotomía

El objetivo principal de la craneotomía pterional es proporcionar una exposición amplia de la fisura lateral o sylviana (13) (14). Deben ser expuestos el giro frontal inferior y parte del giro frontal medio, el giro temporal superior y la parte superior del giro temporal medio, lo que nos permite la separación microquirúrgica de los giros frontal inferior y temporal superior sin que haya compresión de los mismos contra el reborde óseo.

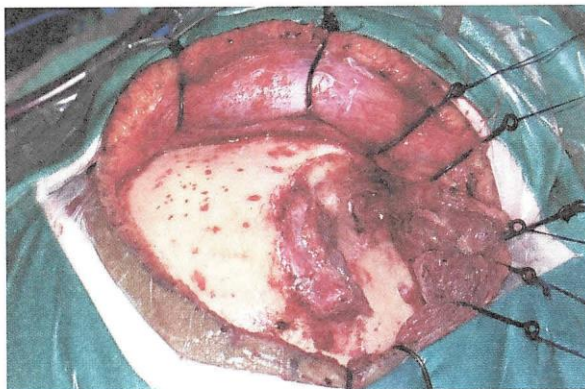
La craneotomía debe ser realizada a partir de tres locales de trepanación. El primero se sitúa entre la línea temporal superior y la sutura fronto-cigomática del proceso orbitario externo, el segundo sobre la porción más posterior de la línea temporal superior y el tercero sobre la porción más inferior de la escama del hueso temporal (Figura Nº 5). El ala menor del esfenoides se localiza internamente entre el primer y el tercer trepano y será removido a través del drilado, el tercer trépano no debe ser posicionado muy cerca de la base, para facilitar la futura sección ósea entre esos dos trépanos. Posterior a la realización de los trépanos, la duramadre debe ser adecuadamente despegada de la superficie ósea interna con ayuda de disectores apropiados.

La craneotomía puede ser realizada con sierra de Gigli o con craneótomo, siempre con el corte

pasando a la altura del borde más externo de cada trépano.

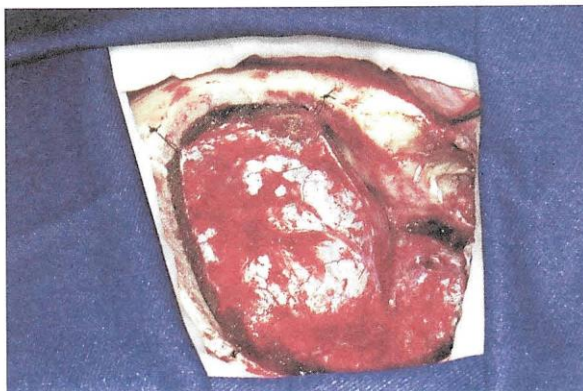Consecutivamente, se realiza la hemostasia de la duramadre con bipolar en baja potencia para evitar retracciones, se colocan puntos de suspensión dural con nylon 4,0 a través de perforaciones realizadas alrededor del reborde óseo, para evitar la formación de colecciones sanguíneas extradurales trans y post-operatorias (Figura N° 6).

Figura N° 5. Trepanaciones



Fuente: Elaboración propia. Febrero 2015.

Figura N° 6. Craneotomía.



Fuente: Elaboración propia. Febrero 2015.

Drilado basal

El objetivo del drilado del ala menor del esfenoides, del techo de la órbita y lo que resta de la escama del temporal, es obtener un aplanamiento óseo que facilite el acceso basal con mínima retracción cerebral, que será optimizado con la apertura de

cisternas y con la aspiración de líquido cefalorraquídeo.

Inicialmente se despegua la duramadre del techo de la órbita y de lo que queda del ala menor del esfenoides. El drilado debe iniciarse por la porción más externa del techo orbitario utilizando una broca cilíndrica o redonda cortante, removiendo sus prominencias óseas (Figura 6). A seguir, se debe drilar la base de la escama temporal remanente. El ala menor del esfenoides debe ser drilada hasta que sea visualizado el manguito dural que contiene la arteria meningo orbitaria localizada a nivel de la porción supero lateral de la fisura orbitaria superior.

Es importante resaltar que el despegamiento dural no debe pasar los límites del hueso drilado para que se evite la creación de espacios extradurales muertos. A lo largo del borde óseo temporal los puntos de suspensión dural deben ser colocados una vez terminado su drilado.

Colocación de campos sobre el reborde óseo

Después de la colocación y amoldado de placas rectangulares de algodón sobre el reborde óseo, son colocados campos azules sobre el algodón, con la intención de cubrir los envoltorios craneanos más superficiales y minimizar la reflexión de luz del microscopio quirúrgico (Figura N° 6).

Apertura de la duramadre

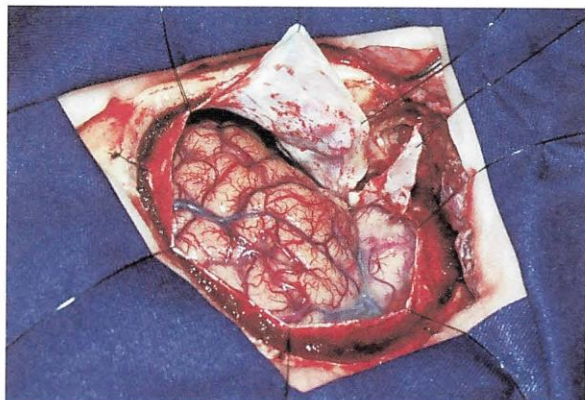
La apertura de la duramadre debe ser realizada de tal forma que, al ser doblada y traccionada, la superficie dural externa se adapte a la superficie ósea sin la formación de arrugas o dobladuras que puedan obstruir el campo microquirúrgico (Figura N° 7).

La apertura dural debe asumir al final la forma de una C, con su concavidad libre dirigida al techo orbitario y para la base esfenoidal. La incisión dural se inicia próximo al segundo trépano, con un bisturí con lámina N° 11, y se prosigue en dirección frontal superior con la utilización de tijera de Metzenbaum. Una segunda incisión debe ser realizada sobre y a lo largo de la fisura Sylviana, formando el retallo frontal de la apertura dural, que luego debe ser anclado con hilo de nylon 4,0 y

traccionado elevando los bordes derales. La apertura en C debe ser completada con la tercera incisión de posterior para anterior, paralela a la fisura lateral, en dirección a la fisura orbitaria hasta cerca de 1,5 cm, formando el retallo temporal.

Con esta forma de abertura el retallo dural frontal es referido y traccionado sobre el techo orbitario evitando irregularidades de la duramadre y el retallo temporal puede ser referido del mismo modo sobre la base esfenoidal, exponiéndose así la fisura lateral, el opérculo frontal constituido por el giro frontal inferior y el giro temporal superior. La extensión basal de la abertura de la duramadre a través de incisiones verticales, permite una mayor exposición temporal, y dependerá de la patología a ser operada.

Figura N° 7. Colocación de campos y apertura de la duramadre



Fuente: Elaboración propia. Febrero 2015.

Exposición cerebral

Después de la apertura de la duramadre se expone parte del giro frontal medio, el giro frontal inferior, la fisura Sylviana y el giro temporal superior; forneciendo dos corredores quirúrgicos: transsylviano y subfrontal (Figura N° 7).

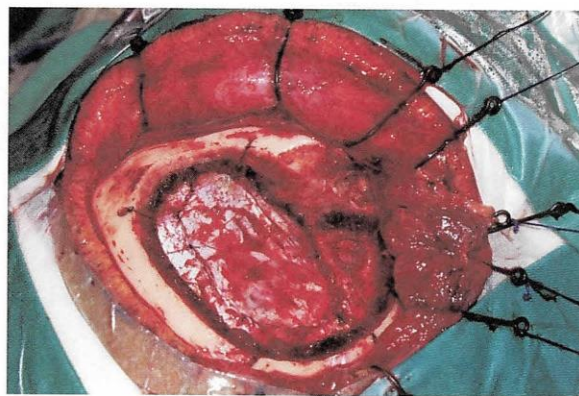
Es importante mencionar que es posible utilizar la espátula cerebral solo para sostener la pars orbitalis que en la mayor parte obstruye e impide la apertura de la fisura Sylviana. Esta espátula debe ser colocada gentilmente para evitar contusión de la corteza cerebral.

Reconstrucción por planos

Es realizada la reconstrucción anatómica por planos:

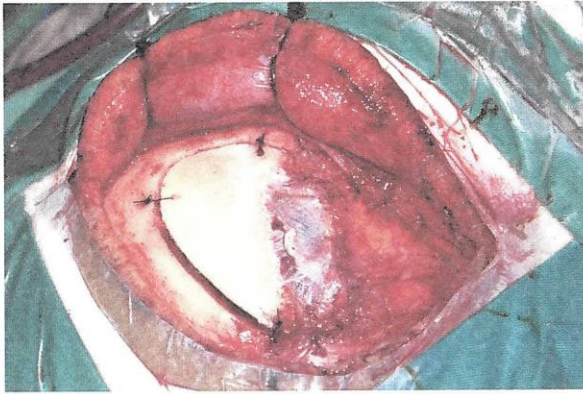
- 1) La duramadre es cerrada con sutura continua con nylon 4-0 (Figura N° 8).
- 2) Se verifica hemostasia y se revisa los puntos de suspensión dural.
- 3) El hueso es fijado con nylon 2-0, el defecto óseo ocasionado por el drilado es rellenado con cemento óseo (metilmetacrilato) (Figura N° 9)
- 4) El plano muscular es cerrado con puntos simples con vicryl 3-0, de igual manera la fascia temporal superficial (de la disección interfascial) (Figura N° 9)
- 5) Es colocado drenaje subgaleal
- 6) Se cierra la gálea con puntos simples usando vicryl 3-0; y 6. La piel es cerrada con puntos simples continuos usando nylon 4-0 (Figura N° 10).

Figura N° 8. Reconstrucción de duramadre



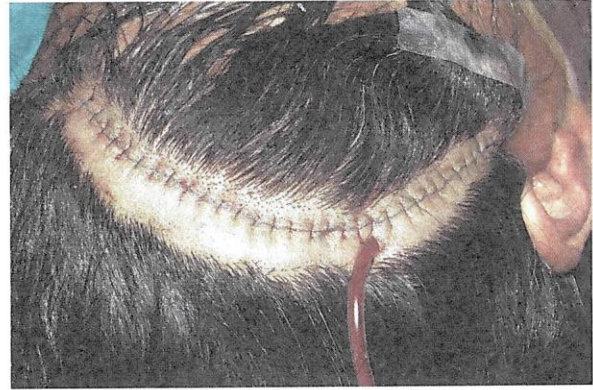Fuente: Elaboración propia. Febrero 2015.

Figura N° 9. Reconstrucción anatómica por planos



Fuente: Elaboración propia. Febrero 2015.

Figura N° 10. Reconstrucción anatómica por planos



Fuente: Elaboración propia. Febrero 2015.

CONCLUSIÓN

La craneotomía pterional constituyen el abordaje más utilizado en la neurocirugía actual. Permite la exposición del opérculo fronto-témporo-parietal y la fisura Sylviana, facilitando la apertura de esta última y de las cisternas anteriores de la base del encéfalo, minimizando la retracción cerebral.

La apertura de la fisura Sylviana representa una de las más poderosas armas disponibles para el neurocirujano en el manejo de una amplia gama de patologías que comprometen el sistema nervioso central. *Fuente: Elaboración propia. Febrero 2015.*

REFERENCIAS BIBLIOGRÁFICAS

1. YASARGIL MG, FOX JL, RAY MW. The operative approach to aneurysms of the anterior communicating artery. In Krayenbuh H (Ed). *Advances and technical standards in neurosurgery*. Wien: Springer-Verlag, 1975; 114-170, v.2.
2. YASARGIL MG: *Microneurosurgery: Vol I Microsurgical anatomy of the basal cisterns and vessels of the brain, diagnostic studies, general operative techniques and pathological considerations of the intracranial aneurysms*. Stuttgart: Georg Thieme; 1984.
3. CHADDAD-NETO F, CAMPOS FILHO JM, DORIA NETTO HL, FARIA MH, RIBAS GC, DE OLIVEIRA RA E. The pterional craniotomy: tips and tricks. *Arq Neuropsiquiatr* 2012; 70: 727-732.
4. YASARGIL MG, KASDAGLIS K, JAIN KK, WEBER H-P. Anatomical observations of the subarachnoid cisterns of the brain during surgery. *J Neurosurg* 1976; 44: 298-302.
5. YASARGIL MG. Legacy of Microneurosurgery: memoirs, lessons, and axioms. *Neurosurgery* 1999; 45:1025-1091.
6. RIBAS GC, RIBAS EC, RODRIGUES CJ. The anterior Sylvian point and the suprasylvian operculum. *Neurosurg Focus* 2005; 18(6b):E1-E6.
7. YASARGIL MG, KRISHT AF, TURE U, AL-MEFTY O, YASARGIL DCH. Microsurgery of insular gliomas: Part I. Surgical anatomy of the Sylvian cistern. *Contemporary Neurosurgery* 2002; 24:1-8.
8. YASARGIL MG, KRISHT AF, TURE U, AL-MEFTY O, YASARGIL DCH. Microsurgery of insular gliomas: Part II. Opening of the sylvian fissure. *Contemporary Neurosurgery* 2002; 24:1-5.
9. JANE JA, PARK TS, POBERESKIN LH, WINN HR, BUTLER AB. The supraorbital approach: technical note. *Neurosurgery* 1967;26: 159-162.
10. FUJITSU K, KIWABARA T. Zygomatic approach for lesions in the interpeduncular cistern. *J Neurosurg* 1985; 62:340-343.
11. PITELLI SD, ALMEIDA GGM, NAKAGAWA EJ, MARCHESI AJT, CABRAL ND. Basilar aneurysm surgery: the subtemporal approach with section of the zygomatic arch. *Neurosurgery* 1986;18: 125-128.
12. SEKHAR LN, RASO JL. Orbitozygomatic approach. In: Sekhar LN, Oliveira E. *Cranial microsurgery: approaches and techniques*. New York: Thieme, 1999:130-133.
13. DE OLIVEIRA E, SIQUEIRA M, TEDESCHI H, PEACE DA. Technical aspects of the fronto-temporo-sphenoidal approach craniotomy. In Matsushima T (Ed). *Surgical anatomy for microneurosurgery VI: cerebral aneurysm and skull base lesions*. Fukuoka City: Sci Med Publications, 1993:3-8.
14. DE OLIVEIRA E, TEDESCHI H. Pterional and pretemporal approaches. In Sekhar LN, De Oliveira E (Eds). *Cranial microsurgery approaches and techniques*. New York: Thieme, 1999:124-129.

Derechos de Autor © 2015 Richard Gonzalo Párraga; Lolita Vargas Gutiérrez; Emily Lozada Lamas.



This work is licensed under a [Creative Commons Attribution 4.0 International License](https://creativecommons.org/licenses/by/4.0/).