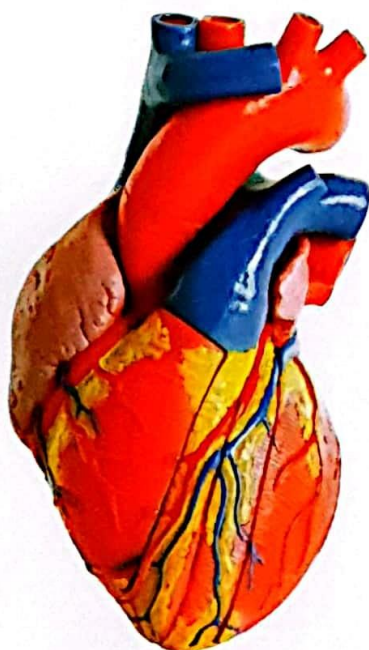

# USO DE LA SILICONA ACÉTICA COMO ALTERNATIVA PARA EL ESTUDIO MORFOLÓGICO DE LA REPLECIÓN ARTERIAL EN CADÁVER EN LA UNIDAD DE MORFOLOGÍA DE LA UNIVERSI- DAD PRIVADA DEL VALLE DURANTE LA GESTIÓN 2014

## ACETIC SILICONE USE AS AN ALTERNATIVE FOR BLOOD REPLE- TION MORPHOLOGICAL STUDY IN CORPSE AT MORPHOLOGY UNIT AT PRIVATE DEL VALLE UNI- VERSITY DURING 2014

*Dr. Hernán Escobar Ch 1*



*Fecha de Recepción: 24/07/15*

*Fecha de Aprobación: 04/11/15*

*Artículo Científico*

### RESUMEN

El uso de la silicona en el estudio morfológico es ampliamente conocido, sin embargo el alto costo de los disolventes que se utilizan normalmente dificulta su uso, por lo que la búsqueda de nuevos disolventes es una permanente preocupación de los científicos que trabajan en el área anatómica.

El presente estudio de tipo experimental presenta los resultados obtenidos en la observación de la repleción arterial utilizando silicona acética pigmentada, mezcla donde el solvente es la gasolina en una proporción de 1:1, lográndose una buena elasticidad de la silicona, facilidad en la repleción arterial y permitiendo después de su fraguado y corte se pueda conocer con mayor exactitud la trayectoria y dimensiones de las arterias y arteriolas, además de observarse una contracción mínima de la silicona una vez fraguada y curada.

La aplicación de este método en el estudio de la anatomía humana permitirá a los profesionales y estudiantes de la rama médica establecer con mayor precisión la morfología de las arterias y venas, de variaciones que pueden existir y explicar mejor el funcionamiento del organismo humano.

**Palabras clave:** Repleción arterial. Silicona acética. Plastinación. Conservación morfológica.

### ABSTRACT

The use of silicone in the morphological study is widely known, however the high cost of the solvent used normally difficult to use, so the search for new solvents is a constant concern of scientists working in the anatomical part.

This experimental study presents the results of blood pigmented filling silicone using acetic as solvent, gasoline at a ratio of 1:1, achieving a good elasticity of the silicone, easily allowing blood filling and after setting and cuts you can know more

1. Docente Investigador de la Carrera de Ciencias de la Salud, Universidad del Valle. Miembro de Número de la Sociedad Panamericana de Anatomía. Correo electrónico: hermanmed@gmail.com



accurately the path and size of the arteries and arterioles also observed minimal shrinkage of the silicone once forged and cured.

The application of this method in the study of human anatomy will allow students and professionals in the medical branch to establish more accurately the morphology of the arteries and veins of variations that may exist and better explain the workings of the human body.

**Keywords:** Blood repletion. Acetic Silicone. Plastination. Morphological Conservation.

### INTRODUCCIÓN

Desde el siglo pasado se han desarrollado múltiples técnicas, entre las que se destacan la inyección con tinta china (1), mercurio, gelatina, látex neopreno y vinil, para poder visualizar y describir en detalle la irrigación de diversas estructuras y órganos. Estos trabajos han alcanzado en los últimos años un mayor desarrollo a partir de la plastinación, técnica desarrollada por el alemán Von Hagens, la cual permite preservar material orgánico, reemplazando el agua y lípidos de los tejidos por polímeros curables, tales como resinas elásticas de silicona o rígidas tipo poliéster o epóxicas (2). Con su desarrollo se ha logrado conservar cadáveres y piezas anatómicas con fines didácticos y académicos, sin que ellas pierdan sus detalles anatómicos proporcionando información detallada y una visión tridimensional de las estructuras.

El manejo de la acetona y los altos costos de importación de la silicona y de los polímeros recomendados para la plastinación han dificultado la realización del proceso. Estas dificultades han obligado a buscar otros métodos de conservación, realizando algunas variaciones en diferentes técnicas con excelentes resultados.

La inyección de la silicona (3) ha sido utilizada también con frecuencia para conocer y analizar las variaciones fisiológicas y morfológicas que pueden presentar las arterias y venas en el ser humano, en esta oportunidad se presentan los resultados obtenidos con la inyección de silicona coloreada diluida con gasolina en arterias y venas, llegando a conocer su trayectoria y dimensiones reales.

### Objetivo general

Utilizar la silicona acética como alternativa para el estudio morfológico de la repleción arterial en cadáver en la unidad de morfología de la Universidad Privada del Valle durante la gestión 2014.

### Objetivos específicos

- Comparar mezclas de silicona acética con otros disolventes para obtener una mezcla que adquiera permeabilidad, facilitando el paso por el lumen arterial.
- Comparar pigmentos que sean compatibles con la mezcla de silicona acética transparente y el disolvente correcto para estudiar mejor el trayecto de las arterias y sus ramas arteriales.
- Determinar la permeabilidad de la silicona mezclada, disuelta y pigmentada en relación al calibre de la arteria para estudiar el trayecto y ramas de las arterias.

### MATERIALES Y MÉTODOS

Es un estudio de tipo experimental debido a que se llevaron a cabo varias pruebas para obtener un resultado favorable.

#### Sustancias químicas utilizadas

Silicona acética multiuso; antihongo, gasolina, pintura sintética con brillo (Monopol) color rojo.

#### Materiales

Cadáver para disección; baja lengua; sonda nasogástrica No 16; hilo seda No 0; estuche de disección; bisturí; jeringas de plástico desechable 20 cc con aguja de 21GX1 ½" y jeringas de 60 cc.

### TÉCNICA DE PROCESAMIENTO

#### Pruebas diferentes

#### Preparación de la mezcla óptima de la silicona

Para estar seguros de que la silicona sí llega hasta los vasos más pequeños por los cuales pasa la sangre, se realizaron pruebas de capilaridad con jeringas descartables de plástico de 20 cc y aguja 21GX1 ½", haciendo pasar la silicona en diferentes concentraciones y densidad por el calibre de la aguja.

Para las pruebas se utilizó silicona acética diluida



con gasolina y para darle color se utilizó pigmentos presentes en la pintura sintética. Todos los productos se encuentran en el mercado local. Las pruebas realizadas fueron las siguientes:

• **Prueba 1:** A una jeringa de 20cc con aguja de calibre 21GX 1 ½" se carga silicona acética pura, se empuja el émbolo y se observa si la silicona logra pasar por la aguja. En este caso se observó que la silicona acética pura no logra pasar por el calibre de la aguja.

• **Prueba 2:** Se prepara una mezcla homogénea de 1:1 de silicona acética y gasolina, para ello se toma 20 cc de silicona acética pura y se mezcla con 20 cc de gasolina común, la misma fue mezclada hasta tener una consistencia semilíquida homogénea. La mezcla se coloca en la jeringa y se presiona el émbolo de la jeringa y se observa si la misma pasa y con la facilidad que pasa por la aguja de la jeringa. En esta prueba se observó que la mezcla pasa con facilidad por el diámetro de la jeringa, sin dejar residuos.

• **Prueba 3:** Se prepara una dilución de silicona acética al 50% 1:1 gasolina, y por otro lado, pintura de color rojo al 10% utilizando la pintura sintética con brillo de color rojo de Monopol.

Se toman 20cc de la silicona diluida, se añaden 20 cc de gasolina y 2cc de pintura sintética con brillo color rojo, se mezclan los tres reactivos y se obtiene una mezcla homogénea de silicona de color rojo de consistencia gelatinosa, se coloca en la jeringa y se realiza la prueba de paso de esta por el calibre de la aguja. Se observa que la misma pasa con facilidad por el calibre de aguja sin dejar residuo y el color permanece intacto.

• **Prueba 4:** Se realizaron pruebas con diferentes porcentajes de dilución de la silicona con la gasolina. Se observó que a mayor cantidad del disolvente (gasolina) se pierde la consistencia de la silicona, ésta no se solidifica, aunque es más permeable su paso por el calibre de la aguja.

Después de las pruebas realizadas se establece que la mezcla óptima para inyectar la silicona a los vasos es la obtenida en la prueba 3. Es importante mencionar que aparte de silicona acética y gasolina se utilizaron otros disolventes intentando

encontrar el más adecuado para estudiar la repleción arterial. Se utilizaron para este fin diferentes disolventes como thinner y gasolina (nafta, bencina) para disolver la silicona acética transparente semisólida para que adquiera permeabilidad en su paso primero por la jeringa de 20cc con un aguja N° 21; y luego por la inyección del producto en las arterias.

En la primera prueba se utilizó thinner para disolver la silicona acética transparente, en una proporción de 1:1 (20cc de silicona acética transparente y 20cc de thinner). Se mezcló ambas sustancias, la cual no llegó a ser homogénea ni estable.

En la segunda prueba se utilizó gasolina para disolver la silicona acética transparente semisólida. Se realizó una mezcla de 1 a 1 en una jeringa de 20cc. La mezcla se efectuó en un frasco más grande obteniéndose buenos resultados ya que se formó una mezcla homogénea semilíquida. Se cargó a una jeringa de 20cc con aguja N° 21 la mezcla y se ve la permeabilidad del producto por la aguja N° 21 luego se pasó a inyectar en la arteria del cadáver.

Se realizaron pruebas para la pigmentación de la mezcla de la silicona acética transparente y del disolvente. Como pigmentos se utiliza Acrilex (pintura textil), látex y pintura sintética Monopol. Las pruebas con Acrilex y látex de color rojo se ejecutaron previa mezcla de la silicona acética transparente con el disolvente. Obtenida la mezcla se agrega 2cc de Acrilex o de látex (en un envase más grande). Los resultados no fueron buenos ya que la mezcla se distorsionó. Se descartaron estos pigmentos.

Se consumó la tercera prueba con una pintura sintética con brillo de color rojo marca Monopol. Primero se mezcló previamente la silicona acética transparente homogénea semilíquida y se agrega 2 cc de la pintura, siendo compatible con los reactivos y obteniendo el color deseado y consistente, el cual se moldeó al trayecto de las arterias por lo que presentó elasticidad. Se aplicó la misma prueba con diferentes colores obteniendo los mismos resultados.



### Preparación del cadáver

Conseguida la mezcla y la permeabilidad de la silicona por la jeringa se procedió a preparar el cadáver.

Todos los cuerpos sometidos a disección fueron previamente preparados con conservante. La vía canalizada con un equipo de suero fue cambiada por una sonda nasogástrica No 16 fijada en la arteria carótida común derecha, en dirección cefálica y otra en dirección al arco de la aorta. La sonda utilizada fue de mayor calibre y se adaptó mejor al diámetro de la arteria carótida, esta permite hacer presión y que el líquido no se extravase. En el lado izquierdo del cuello a la misma altura se canalizó la arteria carótida común izquierda de la misma manera una en dirección cefálica y la otra en dirección a la aorta y se fija con hilo seda No 0 ambas arterias.

De la misma manera, se disecó y se canalizó las arterias femorales, una en dirección cefálica y la otra en dirección caudal. Una vez que han sido fijadas con hilo de sutura se limpiaron los coágulos del lumen arterial y se probó la permeabilidad de las arterias, haciendo correr por su interior bastante cantidad de agua, tanto de la arteria carótida como de la femoral.

Para estas pruebas el agua es inyectada con ayuda de una jeringa de 60 ml, primero en la arteria carótida derecha empezando a nivel del cuello en dirección cefálica y se observó en el lado izquierdo la sonda conectada en dirección cefálica, si sale agua quiere decir que existe anastomosis que se conecta con la otra arteria, posteriormente se realizó la misma maniobra con el lado contrario. Las mismas pruebas se aplicaron a la arteria femoral.

### Proceso de repleción arterial con silicona acética

La mezcla homogénea de silicona acética color rojo fue inyectada en primera instancia a la arteria carótida común derecha en dirección cefálica y se controló el nivel de permeabilidad en el lado izquierdo cefálico. Este mismo procedimiento se efectuó en el lado izquierdo controlando la permeabilidad desde el lado derecho, además de observar si se aprecia un reflujo del líquido inyectado. Posteriormente, se procedió a inyectar la sili-

cona en la arteria carótida derecha en dirección de la aorta distribuyéndose en todo el cuerpo. Concluida la inyección de la silicona, se deja fraguar y curar en el lumen por 24 horas, para luego proceder a la disección.

A las arterias con mayor diámetro la mezcla ingresó y se desplazó con facilidad al llegar a las arterias de menor calibre donde se observó una mayor resistencia por lo que se debió incrementar la presión que se ejerce sobre el émbolo.

En las proporciones que se mezcló e inyectó se observó que la silicona no ha perdido su elasticidad, ello permitió distinguir las arteriolas presentes en las diferentes regiones.

Una vez fraguada la silicona se pasó al proceso de disección permitiendo distinguir mejor las características y relaciones que presentó la arteria.

Se han realizado pruebas en las que concluyendo la inyección de silicona a las arterias, la pieza pueda ser colocada en solución de formol o agua, observándose que la silicona inyectada no sufre alteración alguna, ni en consistencia ni en el color. También se ha observado que con las proporciones de mezcla establecidas se pueden utilizar el color que uno desea. La contracción pequeña que se produce por la mezcla y la evaporación de la gasolina no hace perder la elasticidad de la silicona y trayecto de la arteria.

### RESULTADOS

Las pruebas de dilución realizadas de la silicona con gasolina, teniendo en cuenta la viscosidad y niveles de contracción de la silicona, establecieron que la dilución 1:1, es la óptima, con la misma se obtuvo buena elasticidad, facilidad en la inyección y buena repleción de las arterias, la silicona logró penetrar hasta los capilares más delgados, el nivel de contracción observada fue insignificante. Una menor dilución dió a la silicona una mayor viscosidad, por lo tanto existió una mayor resistencia para el ingreso al lumen arterial.

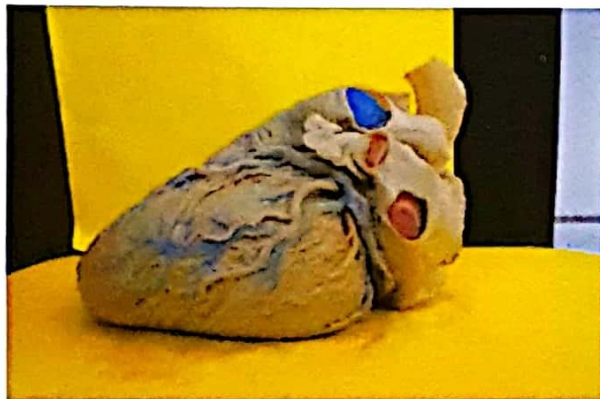Uno de los grandes problemas observados al inyectarse a las arterias fue la formación de vacíos creados en el lumen arterial, lo que creó resistencia al inyectar silicona, para disminuir y reducir la formación de vacíos se ha realizado incisiones



en las extremidades superiores e inferiores en las partes distales preferentemente en la base de las falanges proximales del primer dedo y a nivel de las arterias temporal superficiales de la cabeza.

Durante el proceso de repleción de las arterias y venas se observó la trayectoria que tiene tanto la arteria como la vena, pudiendo distinguirse con mayor facilidad, siendo esto más notorio realizando los cortes correspondientes, distinguiéndose inclusive las arteriolas.

**Fotografía N° 1. Repleción de las arterias (con color rojo) y venas (con color azul)**



**Fotografía N° 2. Repleción de las arterias, obsérvese la trayectoria y diámetros hasta los cuales logra ingresar la silicona.**

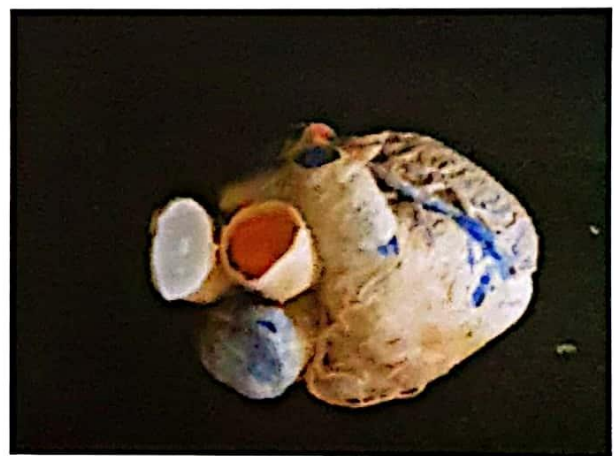

*Fuente: Elaboración propia noviembre 2014.*

Una vez inyectada la silicona en las arterias, fraguado y curado, se pudo medir el diámetro externo e interno de las arterias, para ello se utilizó un

calibrador digital, marca KAMASA, con lo cual se midió el diámetro y el llenado de la silicona en las diferentes porciones de la aorta, sus ramas colaterales y ramas terminales de una de ellas, obteniéndose los siguientes resultados (tabla N° 1). Por los resultados obtenidos, se observó la variación del diámetro de las arterias que va desde los 22,49 mm en las arterias grandes hasta 0,17 mm en las arterias de las ramas más pequeñas. Fotos N° 3 y 4.

**Fotografía N° 3. Aorta ascendente (con color**



**rojo)**

*Fuente: Elaboración propia, noviembre 2014.*

**Tabla N° 1. Dimensiones del diámetro interno y externo de las arterias rellenas con silicona**

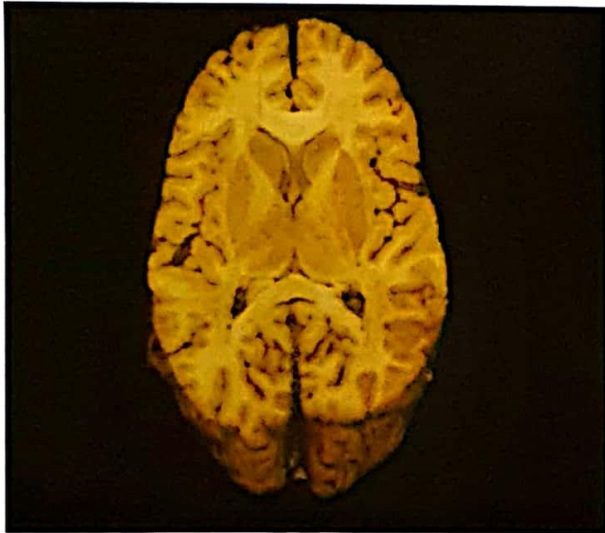
Arteria	Diámetro externo de la arteria	Diámetro interno (relleno de Silicona)
Aorta ascendente	22.49 mm	14.85 mm
Tronco celíaco	5.43 mm	2.53 mm
Arteria mesentérica superior	8.19 mm	3.67 mm
Arteria mesentérica inferior	3.34 mm	1.39 mm
Arteria rectal superior	2.82 mm	1.73 mm

**diluida con gasolina (1:1)**

*Fuente: Elaboración propia, noviembre 2014.*



**Fotografía N° 5. Corte horizontal del cerebro (Fleshsig), con puntos rojos se observa los lugares por donde atraviesa las arterias**



Fuente. Elaboración propia, noviembre del 2014.

#### CONCLUSIONES

- Se realizó una comparación con diferentes disolventes, en donde la mezcla de silicona acética transparente con la gasolina resulto ser la mezcla ideal, así mismo se optimizo dicha mezcla ya que esta resulto permeable, facilitando así su paso por el lumen arterial.
- Se compararon diferentes pigmentos que son compatibles con la mezcla de silicona acética transparente y el disolvente para estudiar mejor el trayecto de las arterias y sus ramas arteriales.

- Se determinó la permeabilidad de la silicona mezclada y disuelta y pigmentada en relación al calibre de la arteria para estudiar el trayecto y sus ramas de las arterias.

#### DISCUSIÓN

La inyección de silicona roja a la arteria carótida común derecha previa a la disección ayuda en la identificación de las arterias durante la disección y el estudio de la anatomía, mostrando mejor el trayecto de la arteria y sus ramas colaterales.

La elasticidad de la silicona permite al igual que a la arteria permite estirar hasta distinguir las arteriolas en las diferentes regiones.

Cuando se realiza cortes sagitales o transversales de alguna región se puede distinguir las arterias rellenas de silicona de color rojo y ver sus relaciones.

Para evitar la formación de vacíos y disminuir la resistencia fue necesario realizar incisiones en las extremidades superiores e inferiores en las partes distales preferentemente en la base de las falanges proximales del primer dedo y a nivel de la cabeza, al nivel de la arteria temporal superficial.

Se ha encontrado un disolvente ideal para la silicona acética y una pintura sintética con brillo y el color que uno desea, además de preparar la cantidad que uno desea.

La silicona mezclada en la proporción establecida se observó que no extravasa las paredes de la arteria y la contracción de la misma es mínima.

#### REFERENCIAS BIBLIOGRÁFICAS

- (1) YERENA JESÚS, Atlas de disección por regiones Salvat Editores Barceló España 1965.
- (2) GUNTHER VON HAGENS, Body Worlds Publicado por . Instituto Fur Plastination, Heiderberg Alemania cuarta Edición 2004.
- (3) JORGE ALVERNIA, ET AL. Surgical Anatomy and Tecnique Vol 67/ Operative Neurosurgery 2/ decembre Lyon Francia 2010.

Derechos de Autor © 2015 Hernán Escobar.



This work is licensed under a [Creative Commons Attribution 4.0 International License](https://creativecommons.org/licenses/by/4.0/).