

Reporte de Caso

Ameloplastía como opción de tratamiento para un Diente de Turner: a propósito de un caso

Ameloplasty like option of treatment for a Tooth de Turner: on purpose of a case

Janeth Liliam Flores Ramos 1. Jorge Luis Choque Laime 2. Gabriela del Rosario Oropeza Siñani 3. Katherine Danitza Parada Calle 4. Claudia Cecilia Balcazar Sturzl 5. Judith Rocío Mollo López 6. Omar Torres Cortez 7.

1. Especialista en Patología Buco Maxilofacial. Docente de Patología Bucal, Carrera de Odontología, Universidad Privada del Valle La Paz.
jaliflora@hotmail.com
2. Estudiante de 5° año de la Carrera de Odontología Universidad Privada del Valle La Paz.
george_lui300@hotmail.com
3. Estudiante de 5° año de la Carrera de Odontología Universidad Privada del Valle La Paz.
gabioropeza_1510@hotmail.com
4. Estudiante de 4° año de la Carrera de Odontología Universidad Privada del Valle La Paz.
katherinedpc23_@gmail.com
5. Estudiante de 5° año de la Carrera de Odontología Universidad Privada del Valle La Paz.
cecy_bs911@hotmail.com
6. Especialista en Ortodoncia y Ortopedia Maxilofacial. Docente de Ortodoncia II, Carrera de Odontología, Universidad Privada del Valle La Paz.
yudiro74@yahoo.es
7. Maestría en Rehabilitación Oral y Estética. Docente de Prótesis Fija I, Universidad Privada del Valle La Paz.
torrez_07@gmail.com

RESUMEN

El Diente de Turner se define como un defecto localizado que cursa con hipoplasia y/o hipocalcificación de la superficie del esmalte, donde las piezas deciduas con infección periapical o con algún trauma pueden interferir en la formación de la matriz o calcificación del diente permanente y producir una alteración en la estructura del esmalte. La hipoplasia de Turner afecta exclusivamente a los dientes permanentes.

Se trató un paciente de sexo masculino de 16 años con características de hipoplasia de esmalte (la cual presentaba una estética desfavorable con sensibilidad dentinaria y mala oclusión con susceptibilidad a caries). Una opción de tratamiento de este defecto fue realizar una ameloplastía reconstructiva con la finalidad de conservar la vitalidad del diente, la cual dio un resultado satisfactorio, recuperando la estética y funcionalidad de la pieza dentaria.

Palabras clave: Ameloplastía. Hipoplasia de esmalte. Diente de Turner. Caries.

ABSTRACT

The Tooth of Turner is defined as a located defect that it studies with hipoplasia y/o hipocalcificación of the surface of the enamel where the pieces deciduas with infection periapical or with some trauma they can interfere in the formation of the womb or calcification of the permanent tooth and to produce an alteration in the structure of the enamel. The hipoplasia of Turner affects exclusively to the permanent teeth.

A patient of masculine sex 16 years old is treated with characteristic of hypoplasia of enamel, which presented an unfavorable aesthetics with sensibility dentinaria and bad occlusion with susceptibility to cavity. An option of treatment of this defect was to carry out a reconstructive ameloplasty with the purpose of conserving the vitality of the tooth, which gave us a satisfactory result recovering the aesthetics and functionality of the piece would jag.

Keywords: Ameloplasty. Enamel hipoplasia. Turner's Tooth. Decay.

INTRODUCCIÓN

El Diente de Turner es un tipo de hipoplasia que afecta la estructura del esmalte, comprometiendo frecuentemente a incisivos maxilares permanentes o un premolar maxilar o mandibular. La corona afectada presenta una zona de hipoplasia del esmalte relativamente lisa con áreas deprimidas o deformadas, lo cual hace que el diente sea susceptible a la caries, por lo cual requiere un diagnóstico precoz y un adecuado tratamiento.

Las características de hipoplasia del esmalte incluyen clínicamente una estética desfavorable, mayor sensibilidad de la dentina, mala oclusión y susceptibilidad a caries dental (1). La detección temprana de estas alteraciones en los dientes permanentes tendrá como objetivo preservar la vitalidad del diente (1), evitando la realización de tratamientos pulpares. Se podrá realizar restauraciones con resina compuesta como tratamiento compensador en los casos que los daños sean leves.

Kanchanakamol et al. (1996), Li et. al. (1995) y Bello Pérez et al. (1997) indican que esta alteración es una de las más frecuentes en la dentición humana (2). Diana Ribeiro et al. informó en un estudio longitudinal de ocho años que la decoloración del esmalte o hipoplasia del esmalte (46,08 %) fue la secuela de mayor prevalencia en dentición permanente debido a una lesión traumática (3). Alexandre et al. (2000), Andreasen y Andreasen (1994) en McDonald y Avery (2001) informaron que

los traumatismos en dentición decidua presentan una prevalencia de 4 a 30 %, siendo aquella la etiología más común del diente de Turner (3). Vahid Golpaygani y Mehrdad et al. informaron que en las piezas deciduas la tasa de caries dental entre dientes hipoplásicos era mucho más alto que en dientes normales; en Hipoplasia tipo IV del esmalte, la incidencia de la caries dental se incrementó significativamente (1). Nina Sabel et al. informó que el esmalte poroso (que constituye una vía para las bacterias y otros estímulos que pueden afectar a la pulpa) conduce a la formación de dentina reparadora (1).

Durante el proceso de formación del germen dental pueden suceder cambios que modifiquen la formación normal de la pieza dental. Los agentes que modifican el desarrollo normal del diente pueden ser ambientales o hereditarios; pueden alterar sólo el esmalte, la dentina o todos los tejidos dentarios. Entre la alteración más conocida figura la hipoplasia del esmalte (4).

La hipoplasia del esmalte es un defecto cuantitativo resultado de la interrupción del proceso de formación de la matriz del esmalte dental, que a su vez provoca defectos en la calidad y espesor de este órgano. Se producen cantidades normales de esmalte cuando el defecto es cualitativo, pero con hipomineralización recibe el nombre de hipocalcificación.

Si la lesión traumática de un diente primario anterior provoca su desplazamiento apical, puede interferir con la formación de la matriz o la calcificación del diente permanente subyacente; a esta lesión se la conoce como Hipoplasia de Turner (1) (5) (6).

La Hipoplasia de Turner se define como un defecto localizado que cursa con hipoplasia y/o hipocalcificación de la superficie del esmalte. Afecta exclusivamente a los dientes permanentes y fue descrita originalmente por Busch y Wellover en 1855; sin embargo, el término "Diente de Turner" no es empleado hasta el año 1905 por el autor,

quién dio origen a su nombre. La prevalencia de esta patología suele ser variable, no obstante, se ha demostrado que ocurre con mayor frecuencia en niños con nivel socioeconómico bajo, no existiendo diferencias significativas entre ambos sexos (7).

La hipoplasia focal y localizada del esmalte implica sólo uno o dos dientes; aunque la etiología suele ser incierta (idiopática), en algunos casos es evidente. Una forma común de hipoplasia focal del esmalte de etiología conocida es el Diente de Turner, que es consecuencia de la inflamación o traumatismo localizados durante el desarrollo del diente. Este fenómeno se produce cuando un diente decíduo sufre caries durante la formación de la corona del diente permanente; la infección bacteriana que afecta su tejido periapical puede alterar la capa ameloblástica del diente y originar una corona hipoplásica (5) (8).

Son escasos los estudios epidemiológicos que confirman la relación existente entre defectos del desarrollo en la dentición permanente y caries no tratadas durante la etapa de la dentición infantil. Se ha demostrado que la probabilidad que estos defectos aparezcan es más grande cuanto mayor sea el tamaño de la lesión de caries y su tiempo de evolución.

Hay que tener en cuenta dos factores anatómicos fundamentales que están en estrecha relación:

- La raíz del diente temporal y el germen permanente en desarrollo
- La presencia de multitud de conductos accesorios localizados en la región de la furca de los molares temporales, lo que facilita que la infección se difunda ampliamente por el hueso adyacente y afecte a las yemas de los dientes permanentes durante su estadio de erupción prefuncional (7)

La hipoplasia se clasifica en los siguientes tipos según Silberman et al. (1):

- Hipoplasia Tipo I. Decoloración del esmalte debido a la hipoplasia
- Hipoplasia Tipo II. Coalescencia anormal debido a la hipoplasia
- Hipoplasia Tipo III. Algunas partes de esmalte faltante debido a la hipoplasia
- Hipoplasia Tipo IV. Una combinación de tres tipos anteriores de hipoplasia

Puede presentarse cualquier grado de hipoplasia, con características clínicas que van desde una decoloración moderada y/o color pardo del esmalte, hasta la formación de fosetas o irregularidades de la corona dental; a estos dientes individuales se los denomina Dientes de Turner y en la enfermedad Hipoplasia de Turner (5). Dependiendo de la gravedad de la lesión, la corona afectada puede tener una zona de hipoplasia del esmalte relativamente lisa con áreas deprimidas deformadas y presentar coloración amarillenta o marrón (8).

A nivel radiográfico se muestra una imagen radiolúcida debido a la hipoplasia adquirida durante el desarrollo de la corona. Se observa irregularidades en el esmalte, alterándose los contornos normales del diente afectado; es característico ver un diente con su corona deforme (8). Estas irregularidades en el esmalte pueden conllevar a varias complicaciones, pero la más evidente es que el diente sea mucho más susceptible a caries dental.

El plan de tratamiento para los pacientes con hipoplasia de esmalte está relacionado con muchos factores: edad, nivel socioeconómico de los pacientes, tipo, gravedad del trastorno y situación intraoral (9). El tratamiento puede abordarse en dos momentos diferentes del desarrollo del niño realizando un

tratamiento preventivo o un tratamiento curativo. Sanitariamente, el mejor tratamiento es el preventivo, evitando las lesiones de caries en los molares temporales. Actualmente no se discute, en el ámbito científico, que los dientes temporales deben estar sanos y realizar todas las funciones previstas por la naturaleza (7).

Los profesionales del Área de la Salud deben tener muy presente que la caries es un proceso infeccioso, por lo tanto, el objetivo es eliminar la infección lo más pronto posible.

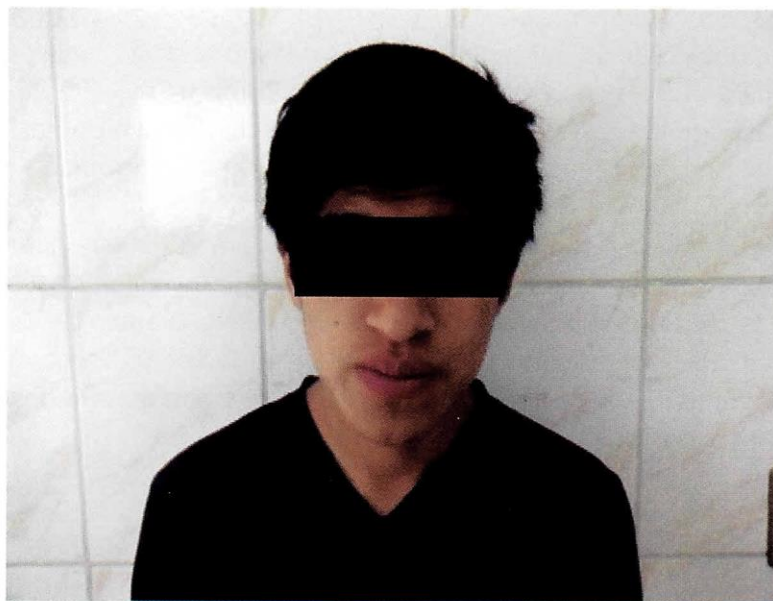El tratamiento protésico a largo plazo estará indicado en casos de grandes destrucciones de la corona dental o en alteraciones estéticas muy severas. Si la destrucción es importante y la viabilidad de la restauración es dudosa y existe afectación pulpar en un diente inmaduro, conviene tomar en consideración si es más beneficioso para el niño la extracción o conservación del premolar.

Además, deberá instaurarse un tratamiento preventivo temprano que incluya la monitorización de la erupción del diente permanente y la aplicación de técnicas de remineralización y desensibilización con aplicación de flúor tópico profesional cada 6 o 5 meses (7).

REPORTE DEL CASO

Paciente de 16 años, de sexo masculino, acude a la Clínica Odontológica Universidad Privada del Valle La Paz con el siguiente motivo: "Quiero que me curen mis dientes". Es así como se diagnostica *Paciente requiere tratamiento operatorio de piezas dentarias asintomáticas al momento.*

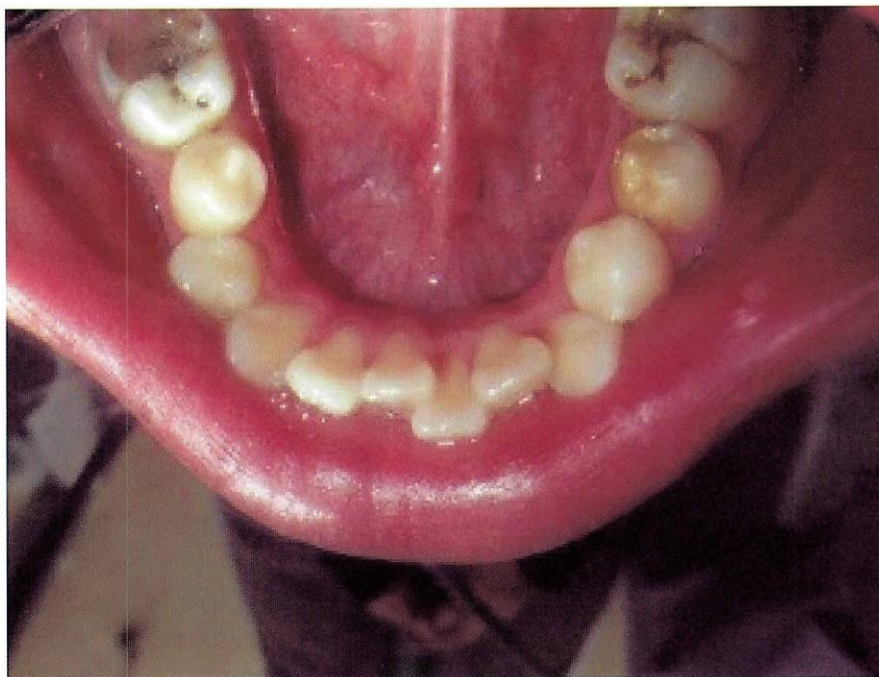Figura N°1. Vista frontal del paciente (fotografía extraoral)



Fuente: Elaboración propia, agosto 2015

Al examen clínico intraoral se evidencia la presencia de múltiples restauraciones con amalgama y resina, también procesos cariosos; al examen de encías presenta una gingivitis generalizada asociada a placa bacteriana. En la pieza 4.5 se pudo observar deformaciones del diente, en las cuales se encuentran afectadas las caras mesiodistolingual con múltiples porosidades y de una coloración parda amarillenta.

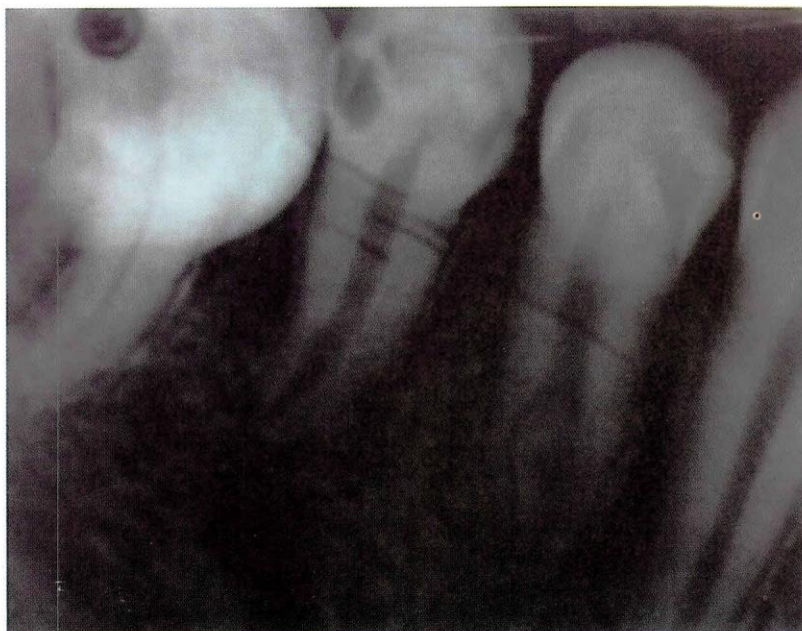Figura N°2. Vista del arco dentario inferior



Fuente: Elaboración propia, agosto 2015

Se solicitó una radiografía periapical que muestra a nivel de la corona una caries de dentina moderada por distal y en el tercio radicular se observa que la pieza no ha alcanzado su apicoformación al momento.

Figura N°3. Radiografía periapical



Fuente: Elaboración propia, agosto 2015

Protocolo

Se tiene programado iniciar el tratamiento con la colocación de anestesia local utilizando la técnica mentoniana empleando una aguja larga (carpule) y un tubo de anestésico vasoconstrictor con epinefrina (1:80,000 partes por millón) y lidocaína al 2 %. Luego se procederá a realizar aislamiento absoluto con goma dique, clamps y arco de Young. Posteriormente se realizará la remoción de tejido defectuoso utilizando una fresa redonda mediana de diamante de alta velocidad y se colocará ácido grabador (ácido orto fosfórico al 37 %) con la ayuda de un microaplicador durante 10 segundos; este material nos ayudará a que los túbulos dentinarios se abran. Después se lavará con abundante agua y se procederá a secar la pieza utilizando la jeringa triple (aire), en la cual se observa un color blanco tiza y posteriormente se procederá a colocar primer bonding con ayuda de un microaplicador y se fotopolimerizará a 20 segundos. A continuación, se colocará la resina A2 capa por capa, devolviendo la anatomía adecuada y fotopolimerizando cada capa para realizar la prueba de oclusión con papel articular y luego desgastar las partes pigmentadas. Finalmente, se realizará el pulido de la obturación con discos y gomas de pulido de resina.

Tratamiento

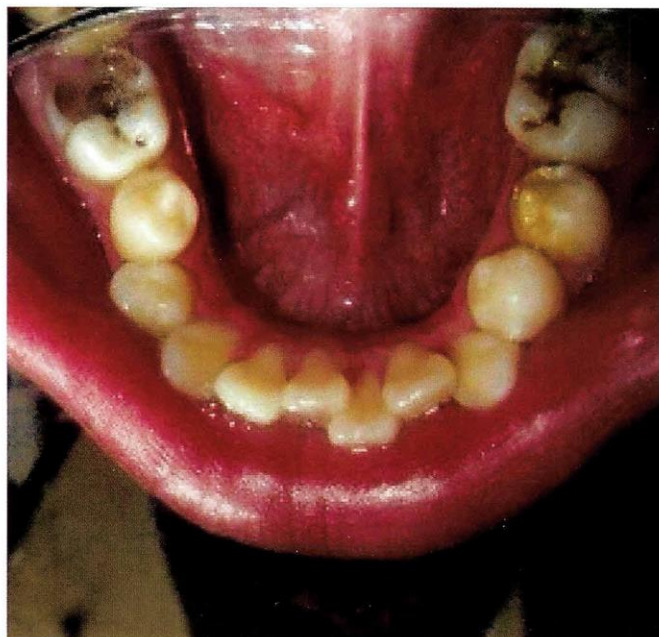
El tratamiento que elegimos para esta restauración fue la de Ameloplastía, que es la reconstrucción con resina. Todo el procedimiento fue realizado con aislamiento relativo. En la pieza 4.5, donde se encontraba la malformación (figuras N°2 y N°4), realizamos la remoción de todo el tejido afectado con una fresa troncocónica de extremo redondo de diamante de alta velocidad (figura N°5), realizando un biselado por las caras mesiodistolingual para crear retención con la resina. Ya retirado todo el tejido defectuoso con la ayuda de un microbrush, procedimos al grabado de la pieza por 20 seg, lavamos y secamos detenidamente (figura N°6).

Colocamos el bonding con otro microbrush en las caras mesiodistolingual, secamos y fotopolimerizamos por 20 segundos (figura N°7). Se

usó una matriz “Matrix” por mesial con la ayuda de su anillo para poder realizar la reconstrucción de la pieza por sus caras proximales (figura N°8). Usamos dos tipos de resina: resina A2 para dentina por su color más amarillento y cerca de esmalte usamos la resina A1. Se le fue dando la anatomía correcta a la respectiva pieza mediante la fotopolimerización con la ayuda de las espátulas resina.

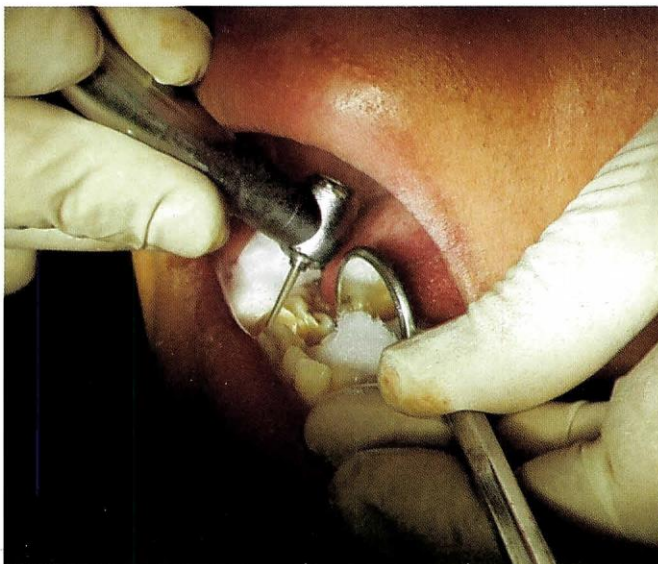
Una vez ya conformada la pared proximal se procede a retirar la matriz y el anillo, verificando que no se pierda el punto de contacto y se continúa con la resina tipo A1 y con un pincel 0 se uniforma toda la resina. Ya terminando el procedimiento, se usa un pedazo de papel de articular para ver si existen puntos de contacto altos; al existir el mismo se realiza un ligero desgaste en los puntos marcados con la fresa troncocónica y luego se verifica que no existen puntos de contacto prematuros. Para finalizar se pule la restauración con gomas, discos y pasta para pulir (figuras N°9 y N°10).

Figura N°4. Vista Inicial de la Pieza 4.5 (diagnostico “Diente de Turner”)



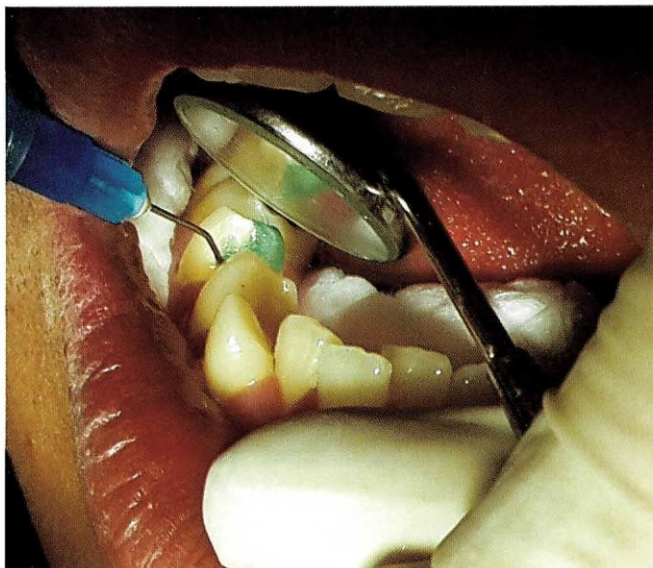Fuente: Elaboración propia, agosto 2015

Figura N°5. Retirado del tejido defectuoso con fresas de diamante



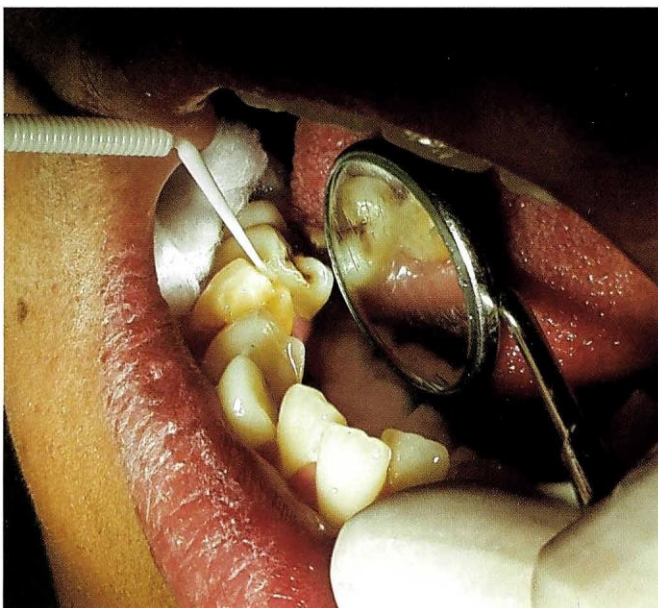
Fuente: Elaboración propia, agosto 2015

Figura N°6. Colocado de acido grabador sobre el lugar de desgaste



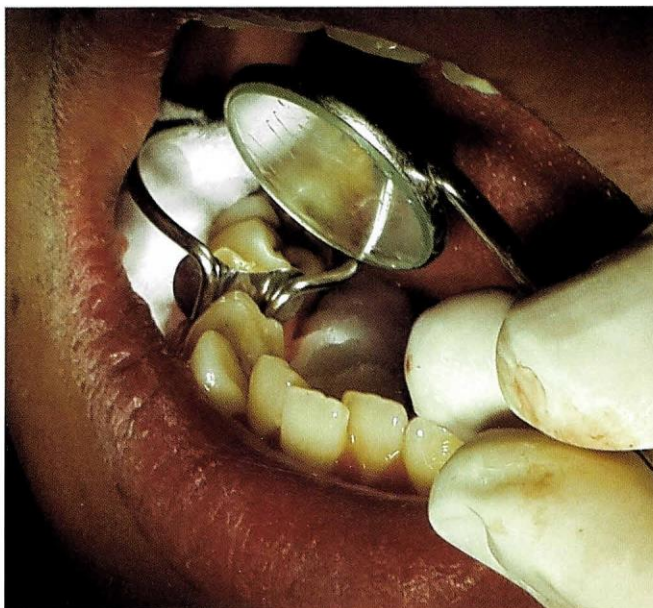
Fuente: Elaboración propia, agosto 2015

Figura N°7. Colocado del Bonding con la ayuda de un Microbrush



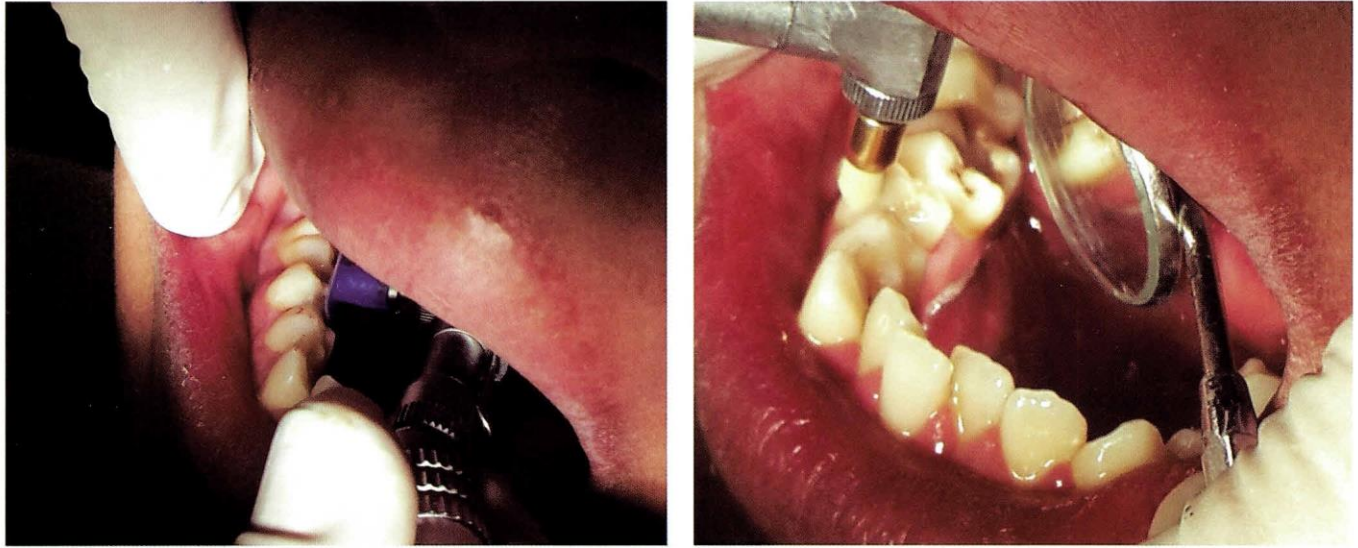
Fuente: Elaboración propia, agosto 2015

Figura N° 8. Colocado de la matriz "Matrix" por mesial con su anillo respectivo



Fuente: Elaboración propia, agosto 2015

Figuras N°9 y N°10. Uso de discos para pulir resina y gomas respectivas



Fuente: Elaboración propia, agosto 2015

DISCUSIÓN

El diente de Turner se produce durante el desarrollo del diente permanente por consecuencia de la inflamación o traumatismo. Este fenómeno tiene lugar cuando un diente deciduo sufre caries durante la formación de la corona del diente permanente, la infección bacteriana que afecta su tejido periapical puede alterar la capa ameloblástica del diente permanente y originar una corona hipoplásica (5) (8).

Según el caso clínico, esta etiología sí corresponde, porque el paciente cuando era niño presentaba muchos procesos cariosos y pulpares que alteraron el normal desarrollo de los dientes permanentes.

Vahid Golpaygani y Mehrdad et al. informaron que en las piezas deciduas la susceptibilidad a caries dental entre dientes hipoplásicos era mucho más alta que los dientes normales en Hipoplasia tipo IV del esmalte, por lo que la incidencia de la caries dental se incrementó significativamente (1) (9). La probabilidad de la caries según nuestro caso clínico sí corresponde, ya que pudimos evidenciar la presencia de caries debido a esta alteración en el esmalte, la cual evidenció un esmalte débil y poroso.

CONCLUSIONES

Una vez concluido el trabajo, se llega a las siguientes conclusiones:

- Las piezas deciduas con infección periapical o con algún trauma pueden interferir en la formación de la matriz o la calcificación del diente permanente y producir una alteración en la estructura del diente.
- Las piezas dentarias con un diagnóstico definitivo de Diente de Turner son más susceptibles a la presencia de caries.
- Una opción como método preventivo para la caries en los Dientes de Turner es la aplicación de flúor tópico cada 6 a 5 meses.
- Con el tratamiento reconstructivo recuperamos la estética, oclusión y la seguridad en la conducta del paciente

REFERENCIAS BIBLIOGRÁFICAS

1. GEETHA P, JOHN J y ELANGO I. Turner's hypoplasia and non-vitality: A case report of sequelae in permanent tooth. Contemporary Clinical Dentistry. India; 2010. p. 251-254.
2. PIRES F, PIRES J, BAFFI M y PETTOROSSO J. Tratamiento endodóntico em antecesor de dente de Turner. Rev. Ints. Ciénc Saúde. Brasil; 2008. p. 258-62.
3. DE SOUZA M, RIVERO D Y CAMPOS V. Freqüência da hipoplasia do esmalte nos dentes permanentes anteriores corrente de traumatismo nos antecessores. Arquivo Brasileiro de odontologia. Brasil; 2007. p. 73-83
4. MORALES R y GUEVARA J. Alteraciones estructurales de los dientes. Kiru. Perú. 2010. p. 83-90.
5. SHAFFER W. y LEVY B. Tratado de patología bucal. 4ta edición. México: editorial Interamericana. 2001. p. 56.
6. REGUEZI J y SCUIBBA. Patología bucal. 2da edición. México: McGraw Hill Interamericana. 1999. p. 525.
7. PADILLA M, CUESTA L y BARBERIA E. Malformaciones en los premolares ocasionadas por lesiones de caries en los molares temporales. Dental Tribune Spain. España; 2014. p. 7-8.
8. SAPP J, EVERSOLE L y WYSOCKI G. Patología oral y maxilofacial contemporánea 2da edición. España: Harcourt Brace. 1998. p. 15-16.
9. HEDGE S y KUNDABALA M. Restoration of incisal half with edge-up technique using ceramic partial crown in turner's hypoplasia: A case report. J Conserv Dent. India; 2014. p. 85-87.

Derechos de Autor © 2017 Janeth Liliam Flores Ramos; Jorge Luis Choque Laime; Gabriela del Rosario Oropeza Siñani; Katherine Danitza Parada Calle; Claudia Cecilia Balcazar Sturzl; Judith Rocío Mollo López; Omar Torres Cortez.



This work is licensed under a [Creative Commons Attribution 4.0 International License](https://creativecommons.org/licenses/by/4.0/).

Usted es libre para Compartir –copiar y redistribuir el material en cualquier medio o formato –y Adaptar el documento –remezclar, transformar y crear a partir del material –para cualquier propósito, incluso para fines comerciales, siempre que cumpla la condición de:

Atribución — Usted debe dar crédito a la obra original de manera adecuada, brindar un enlace a la licencia, e indicar si se han realizado cambios. Puede hacerlo en cualquier forma razonable, pero no de forma tal que sugiera que usted o su uso tienen el apoyo de la licenciante.