

## Técnica de microabrasión aplicando flúor en barniz y gel acidulado en la eliminación de manchas de hipomineralización de dientes permanentes jóvenes realizado en la Clínica Odontológica Universidad Privada del Valle 2012

### Microabrasion technique applying fluoride in varnish and acidulated gel in the elimination of spots of hypomineralization of young permanent teeth made in Clínica Odontológica Universidad Privada del Valle 2012

**Juan Bernardo Jimenez Tadic 1. Julieta Angela Janco Orsolini 2.**

1. Especialista en Odontopediatría en la Universidad del Salvador Buenos Aires, Argentina.  
*pety.jt@hotmail.com*
2. Especialista en Odontopediatría en la Universidad de Buenos Aires "UBA", Argentina  
*dra\_julieta\_janco@hotmail.com*

#### RESUMEN

Son varias las causas que podrían producir alteraciones a nivel del esmalte en los dientes permanentes, ya sea durante su formación o durante su maduración, lo cual podría ocasionar una mancha blanca denominada hipomineralización del esmalte. En la Clínica Odontológica Universidad Privada del Valle Cochabamba se realizó un trabajo de investigación de tipo prospectivo, experimental y transversal con el objetivo de comparar clínicamente la eficiencia de la técnica de microabrasión con la aplicación de flúor en barniz al 5 % y flúor acidulado en gel al 1,23 % con pH 3,5 para la reducción (o en algunos casos la total eliminación visual de las lesiones de hipomineralización). Se seleccionaron 50 piezas dentales permanentes jóvenes anteriores con hipomineralización en la cara vestibular en niños entre 6 y 12 años, que fueron distribuidos aleatoriamente en 2 grupos: 25 piezas dentarias tratadas con la técnica de microabrasión con flúor en barniz 5 % y 25 piezas con la técnica de microabrasión con flúor en gel al 1,23 % realizando

ocho aplicaciones, una por semana para cada diente. El tratamiento de microabrasión con piedra pómez, más la aplicación de flúor, logró reducir visualmente la mancha blanca producida por hipomineralización en el esmalte dental, aunque el resultado podría mejorarse al emplear una piedra pómez de granulación fina o extrafina. Los incisivos centrales permanentes fueron las piezas más afectadas (42 %) siendo el flúor en barniz (45,5 %) más eficaz que el flúor en gel (40 %) logrando reducir la mancha blanca (probablemente debido a que su liberación es lenta y prolongada).

**Palabras clave:** Flúor barniz. Tratamiento de Manchas. Dientes permanentes jóvenes. Carie dental. Remineralización Dental.

#### ABSTRACT

There are several causes that could produce alterations at the enamel level in permanent teeth, either during its formation or during its maturation, which could cause a white spot called hypomineralization of enamel. At Clínica Odontológica Universidad Privada del valle Cochabamba, a prospective, experimental and transversal research work was carried out with the objective of comparing clinically the efficiency of the microabrasion technique with the application of fluoride in 5 % varnish and 1,23% gel acid fluoride with pH 3,5 for the reduction, or in some cases the total visual elimination of hypomineralization lesions. It selected 50 anterior young permanent teeth with hypomineralization in the vestibular face in children between 6 and 12 years, which

were randomly distributed in 2 groups: 25 dental pieces treated with the technique of microabrasion with fluoride in 5 % varnish and 25 pieces with the technique of microabrasion with fluoride gel at 1,23 %, making 8 applications, 1 per week for each tooth.

The treatment of microabrasion with pumice stone, plus the application of fluoride, was able to visually reduce the white spot produced by hypomineralization in the tooth enamel, although the result could be improved by using a pumice stone with fine or extra fine granulation. The permanent central incisors were the most affected pieces (42 %) being the fluorine in varnish (45,5 %) more effective than the fluorine gel (40 %) reducing the white spot, probably because its release is slow and prolonged.

**Keywords:** Fluorine varnish. Spot treatment. Young permanent teeth. Carie dental. Tooth remineralisation.

## INTRODUCCIÓN

En 2001, Weerheijm y cols. propusieron la denominación hipomineralización incisivo-molar (HIM) para caracterizar los cuadros clínicos que afectan la mineralización de los dientes permanentes, con la aparición de mancha blanco-opaco-amarillo-marrón que conduce a la desintegración progresiva del esmalte, diferenciándolos de otro tipo de trastornos de la calcificación como la hipoplasia y la fluorosis (1).

La hipomineralización ya fue reportada en 1987, cuando Koch y cols. publicaron resultados de un estudio de prevalencia de defectos de hipomineralización en primeros molares e incisivos permanentes, presentando alteración en color y superficie (1).

Actualmente, los datos sobre la prevalencia de hipomineralización oscilan entre 2,8 % y 25 %; esto conlleva a serios problemas para los niños afectados por las consecuencias de destrucción dental, pérdida de la función masticatoria,

manchas antiestéticas, dificultad de tratamiento y en muchos casos dolor (2).

El tratamiento consiste en la remineralización de la superficie dentaria y la eliminación de las hipomineralizaciones, mejorando el aspecto antiestético, que es la preocupación de todos los pacientes. Existen varias técnicas de microabrasión que utilizan diferentes ácidos en su procedimiento, las cuales pueden ser aplicadas en forma manual o mecánica (produciendo casi el mismo desgaste).

El objetivo de este estudio es comparar clínicamente la eficiencia de la técnica de microabrasión con la aplicación de flúor en barniz (NaF al 5 %) y flúor gel acidulado en (1,23 % pH 3,5); con base a los resultados de la investigación, se aplicó la técnica más efectiva para los tratamientos de hipomineralizaciones en pacientes de la cátedra de Odontopediatría de la Universidad Privada del Valle.

Los dientes están constituidos por cuatro tejidos que son: esmalte, cemento, dentina y tejido pulpar, los cuales se van formando en diferentes etapas del desarrollo dental. El esmalte es de origen ectodérmico y se va formando en la etapa de casquete de la odontogénesis gracias a la producción de una sustancia extracelular producida por los ameloblastos. El esmalte podría no calcificarse bien en la fase de maduración (por diferentes factores como ambientales, genéticos, etc.) y manifestarse como una lesión de mancha blanca en su superficie, llamada hipomineralización del esmalte, la cual representa un alto riesgo de caries, puesto que es un tejido poco calcificado y, por consiguiente, lábil a los ataques de los ácidos, situación que genera un problema estético cuando se presenta en las cara vestibular de los dientes anteriores, lugar donde se las ubica frecuentemente, presentando generalmente el aspecto de mancha blanca, pudiendo también afectar a la parte psicológica, ocasionando una baja auto estima al paciente (3).

Hans y cols. realizaron un estudio de la frecuencia y severidad de la hipomineralización incisivo-molar en pacientes atendidos en la Clínica Odontológica de pre y posgrado del Departamento de Odontología Integral dependiente de la Facultad de Medicina de la Universidad de la Frontera, en Temuco (Chile), mediante un estudio descriptivo de 334 niños de 6 a 13 años, en el periodo comprendido de abril-agosto 2008, donde se observó que 56 pacientes (16,8 %) presentaron HIM, siendo los incisivos centrales más afectados la pieza 1.1 en un 55 % y la 2.1 en un 50 % (4).

Bonifacio y cols. realizaron una investigación titulada *Tratamiento de hipoplasia del esmalte con la técnica de microabrasión en Odontopediatría*, la cual fue realizada en un grupo de 16 niños comprendidos entre los 8 y 12 años de edad que presentaron como mínimo dos dientes con manchas blancas, consiguiendo un total de 92 piezas dentales que fueron divididas en dos grupos de estudio: uno que fue tratado con un conjunto microabrasivo (premacompound) y otro que empleó la técnica de pasta de ácido fosfórico en gel al 37 % con piedra pómez de granulación extra fina. Se observó que cerca del 70 % de los dientes (64) que fueron sometidos a la técnica de microabrasión que usaron los dos materiales obtuvieron éxito, variando sólo en el número de aplicaciones necesarias para obtener el resultado. Únicamente en seis dientes (6,5 %) no hubo mejora en el aspecto de la lesión y en 22 dientes (24,5 %) hubo alguna mejora (5).

Castillo y cols. realizaron un trabajo de investigación en la Universidad Nacional Mayor de San Marcos en Lima el 2009, titulado *Microabrasión del esmalte*, donde seleccionaron 162 piezas dentales permanentes jóvenes anterosuperiores y anteroinferiores que presentaban diagnóstico clínico de lesión de mancha blanca. La muestra fue distribuida en dos grupos: 81 piezas dentarias tratadas con la técnica de flúor en barniz (NaF al 5 %) y 81 piezas dentarias con la técnica de microabrasión (H<sub>3</sub>PO<sub>4</sub> al 37% + piedra pómez + flúor en gel). Se concluyó que la técnica de

microabrasión fue más eficaz que la técnica de flúor en barniz, recuperándose el aspecto estético de las superficies dentarias, remineralizando el tejido afectado, logrando esto a bajo costo, pero requiriendo de mayor tiempo operatorio (3).

La formación del esmalte es un proceso bastante regulado y sucede en el transcurso de un largo periodo, no es de sorprenderse que existan más de 100 causas de formación anómala del esmalte (6).

Las alteraciones en el esmalte suceden en una de las dos fases mencionadas a continuación: durante su formación, cuando se está depositando la matriz del esmalte y se origina una cantidad insuficiente de la misma; o cuando se forma bien la matriz del esmalte, pero no llega a calcificarse adecuadamente (7). La hipomineralización sucede cuando se cuenta con un esmalte de espesor o grosor normal, pero hay una disminución del contenido mineral; el esmalte es rugoso, blando y de gran permeabilidad, teniendo un color que puede ir desde el banco al marrón claro; puede observarse mayormente en dientes maxilares (y no así en dientes mandibulares), siendo las caras vestibulares en dientes anteriores las zonas más afectadas (6). La microabrasión es una técnica basada en la microreducción química y mecánica del esmalte superficial para remover las manchas superficiales, manchas blancas, vetas, coloraciones parduscas o pigmentaciones por desmineralización de una manera rápida, efectiva y conservadora, que puede ser utilizado en niños, adolescentes y adultos y no causa sensibilidad ni otros efectos secundarios (5)(8).

En un trabajo publicado por Mondelli et al. en 1995, se propuso una nueva pasta donde sustituían el ácido hidroclorehídrico por ácido fosfórico al 37 %, asociado con piedra pómez en la proporción de 1:1 (4)(8).

Las ventajas de la microabrasión del esmalte son:

- Resultados inmediatos y permanentes
- Mínima pérdida de la estructura dentaria



- No requiere anestesia
- No causa daño a la pulpa dentaria y a los tejidos periodontales adyacentes
- Requiere poco tiempo de tratamiento
- No exige preparación cavitaria
- Es de fácil ejecución y bajo costo

Después de una microabrasión de la superficie del esmalte, este presenta una estructura atípica por abrasión y de erosión producidos por el componente ácido. Los prismas del esmalte al microscopio polarizado presentan reducción en su longitud, produciendo una capa densa y mineralizada (5).

El flúor es un elemento químico del grupo de los halógenos, que en estado puro tiene el aspecto de un gas débilmente amarillo, su principal característica es su gran electronegatividad, que lo predispone a combinarse con otros elementos, y es muy difícil encontrarlo puro en la naturaleza (9). Es utilizado con frecuencia en odontología, especialmente en la prevención y remineralización del esmalte, sobre todo si los fluoruros se liberan en forma lenta (5); este es el caso de los barnices fluorados que presentan la capacidad de adherirse a las superficies dentales por periodos mayores de tiempo y a su vez previenen la pérdida inmediata del flúor después de su aplicación (10), es efectivo en el tratamiento de manchas blancas (11).

El barniz fluorado es una suspensión de fluoruro de sodio en solución alcohólica de resinas naturales, su concentración es de 5 % que corresponde a 22,600 ppm de fluoruro; a pesar de la alta concentración por su pH neutro, se forma menor cantidad de fluoruro de calcio comparado con el fluoruro acidulado (10).

### MATERIALES Y MÉTODOS

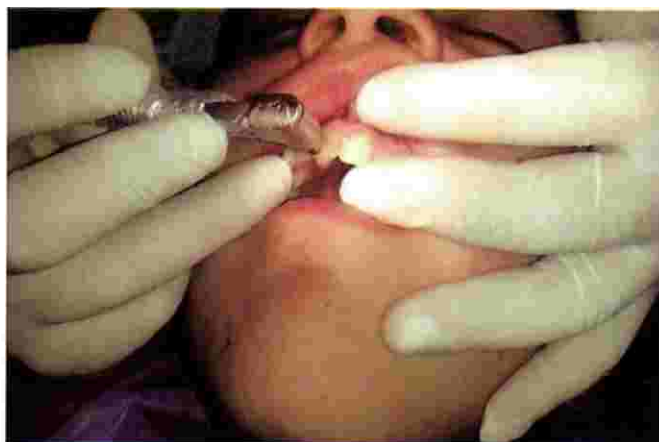Se realizó una investigación de tipo prospectivo, experimental y transversal, donde se seleccionaron 50 piezas dentales permanentes jóvenes anterosuperiores y anteroinferiores, que presentaban diagnóstico clínico de hipomineralización en cara vestibular, en niños

entre 6 y 12 años que acudieron a la Clínica Odontológica Universidad Privada del Valle Gestión 2012. La muestra fue distribuida aleatoriamente en 2 grupos: 25 piezas dentarias tratadas con la técnica de microabrasión más flúor en barniz al 5 % y 25 piezas dentarias con la técnica de microabrasión y flúor en gel al 1,23 %.

Las técnicas fueron aplicadas semanalmente por el lapso máximo de dos meses, cumpliendo ocho aplicaciones en total para cada diente; previo a la técnica, se observaron los resultados de la aplicación de la semana anterior. Para el desarrollo de este trabajo se procedió de la siguiente forma: el paciente fue seleccionado de acuerdo con los criterios de inclusión que tomaron en cuenta piezas jóvenes anteriores con hipomineralización en vestibular en niños que cuenten con el consentimiento informado de sus padres. Se excluyeron niños con alto riesgo de caries en función a dieta cariogénica, piezas que presentan lesiones de manchas blancas por caries o fluorosis dental, piezas dentales que presenten cavitaciones o caries profundas junto con la lesión y niños que padezcan alguna enfermedad sistémica.

En la evaluación clínica se realizará una profilaxis previa para diagnosticar HIM (figura N°1); los pacientes podrían presentar hipomineralización en uno o varios dientes simultáneamente en la cara vestibular (figura N°2).

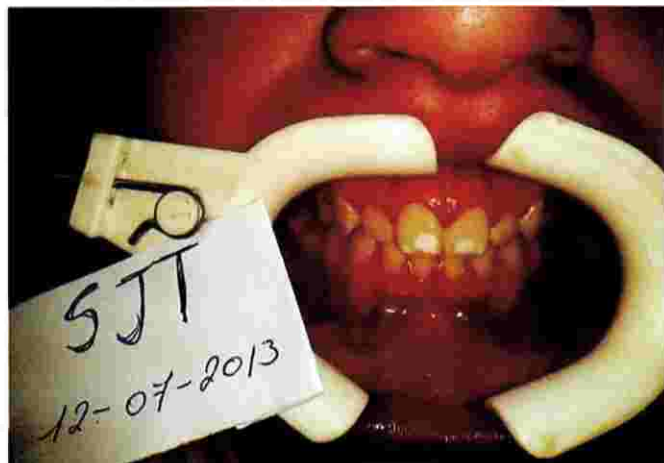Figura N°1. Paciente recibiendo profilaxis previa al diagnóstico



Fuente: Elaboración propia, julio 2013

Este procedimiento facilita el diagnóstico de hipomineralización, ayudando a diferenciarlo de otras patologías.

Figura N°2. Paciente con hipomineralización en los incisivos centrales superiores permanentes



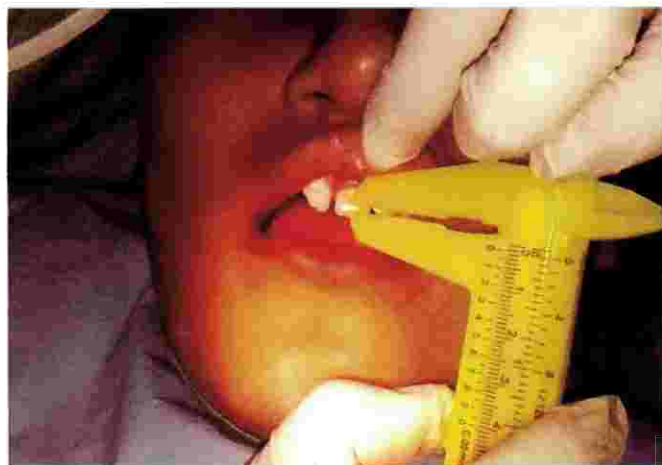
Fuente: Elaboración propia, julio 2013

Un mismo paciente podría presentar varias manchas blancas por hipomineralización en varios dientes.

### Registro de la muestra

A cada paciente se le realizó una ficha de registro, que comprende datos del paciente, piezas afectadas, longitud de la lesión en sentido vertical y horizontal medidos con un calibrador (figura N°3) y toma de fotografía digital para observar el aspecto clínico de la lesión antes, durante y al finalizar el tratamiento.

Figura N°3. Registro del tamaño del área hipomineralizada



Fuente: Elaboración propia, julio 2013

Se empleó un calibrador, el cual registró el ancho y el alto de las lesiones en el instrumento de recolección de datos.

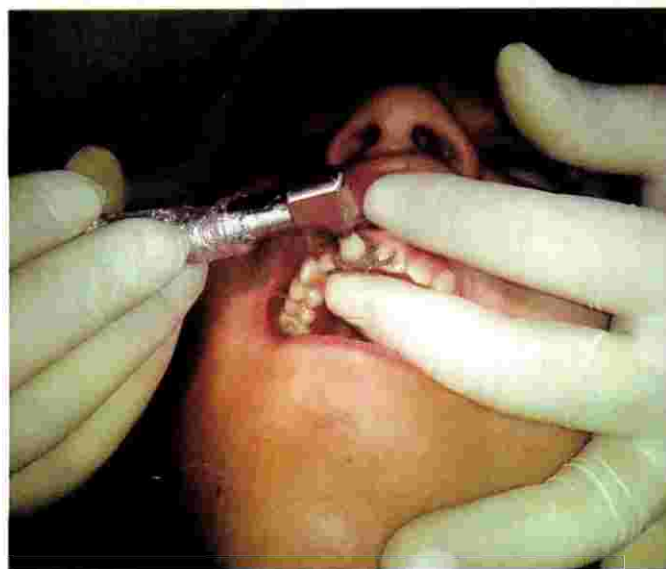
### Tratamiento de la lesión

Se realizaron aleatoriamente alguno de los siguientes tratamientos en cada pieza.

a. Tratamiento de microabrasión con barniz de flúor al 5 %, dónde se procedió a realizar los siguientes pasos:

- Aislamiento relativo con rollos de algodón
- Pulido con taza de goma y pasta de ácido fosfórico al 37 % con piedra pómez en proporción 1:1, por 10 segundos por toda la extensión de la lesión aplicando una presión constante (figura N°4)
- Lavado con agua por 20 segundos
- Secado con aire a presión por 20 segundos
- Aplicación del barniz de flúor con microbrush por 15 segundos por toda la lesión (figura N°5)
- Secado por 1 minuto
- Recomendaciones del caso
- Agendar próxima cita

Figura N°4. Pulido con pasta de piedra pómez y ácido fosfórico al 37 %



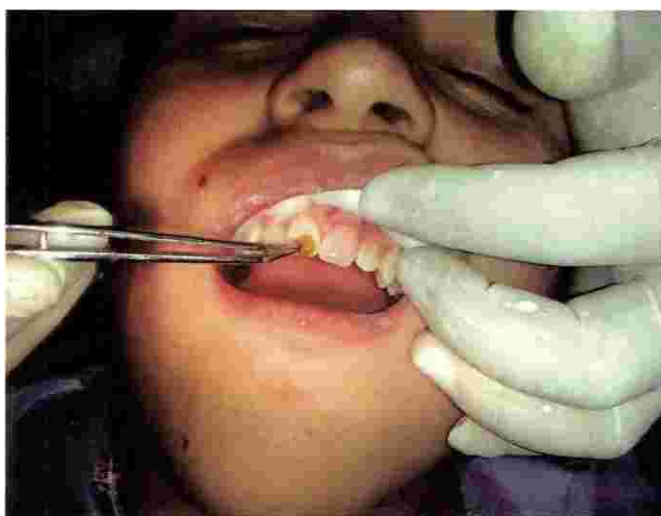Fuente: Elaboración propia, julio 2013

La combinación de ácido fosfórico al 37 % con piedra pómez ocasiona la microabrasión dental requerida para una mejor acción del flúor.

b. Tratamiento de microabrasión con flúor en gel, donde se realizó:

- Aislamiento relativo con rollos de algodón
- Pulido con taza de goma y pasta de ácido fosfórico al 37 % con piedra pómez en proporción 1:1 por 10 segundos por toda la extensión de la lesión aplicando una presión constante (figura N°4)
- Lavado con agua por 20 segundos
- Secado con aire a presión por 20 segundos
- Aplicación con microbrush del flúor en gel al 1,23 % en cantidad suficiente para cubrir la lesión (figura N°5)
- Espera de 5 minutos
- Limpiar el flúor remanente con algodón
- Recomendaciones del caso
- Agendar próxima cita

Figura N°5. Aplicación de flúor en gel y en barniz



Fuente: Elaboración propia, julio 2013

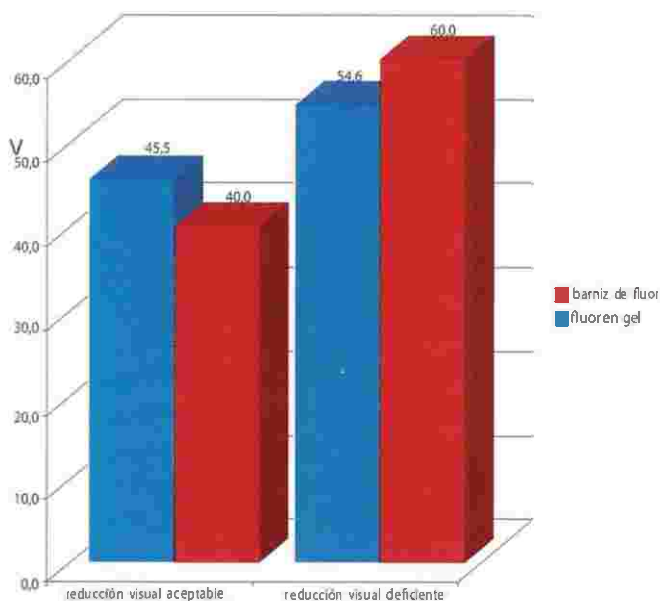
Se aplicó flúor en gel acidulado en toda la superficie de la pieza 21, observándose una ligera coloración rosa; en la pieza 11 se aplicó barniz fluorado que deja el diente temporalmente con una coloración amarillenta.

## Indicaciones postratamiento

Se indicó al paciente y al familiar responsable que el niño no debe enjugarse y no debe ingerir ningún producto por 1 hora, así como se enfatizó en la importancia que vuelva a su próxima cita.

## RESULTADOS

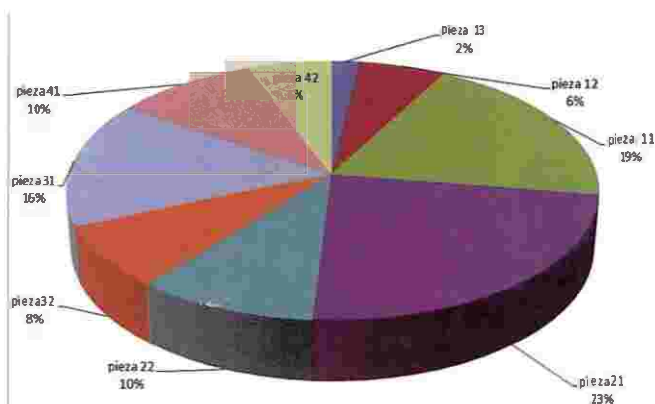
Gráfico N° 1. Reducción visual de la mancha blanca de hipomineralización según producto



Fuente: Elaboración propia, agosto 2017

La frecuencia de casos de reducción visual es menor a los de persistencia de mancha blanca; el flúor en barniz fue más eficiente que el flúor en gel en la reducción visual de la mancha blanca.

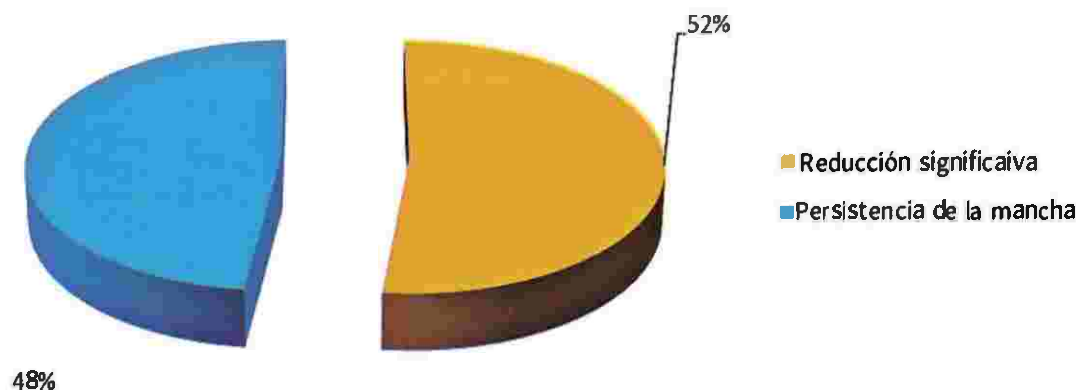
Gráfico N°2. Porcentaje de hipomineralización según pieza afectada



Fuente: Elaboración propia, agosto 2017

Los incisivos centrales permanentes presentaron el mayor porcentaje de afección por hipomineralización y entre ellos el incisivo del lado izquierdo fue el más afectado.

Gráfico N°3. Persistencia visual de la mancha blanca luego del tratamiento



Fuente: Elaboración propia, agosto 2017

Los casos de resolución o reducción significativa de la mancha blanca por hipomineralización apenas superan en un 52 % a los casos de persistencia de la mancha blanca en un 48 %.

## DISCUSION

En el estudio realizado por Jans y col. (3) se evidenció que las piezas más afectadas por hipomineralización fueron los incisivos centrales superiores, resultado concordante con el estudio realizado en la Universidad Privada del Valle, existiendo una discrepancia entre el incisivo central más afectado. Jans encontró que la pieza más afectada fue el incisivo central superior derecho 1.1; en cambio, en el estudio de la Universidad Privada del Valle fue el incisivo central superior izquierdo 2.1.

Según el parámetro de persistencia visual de la mancha blanca en el trabajo de Bonifacio y cols. (4) se obtuvo éxito en el 70 % del total de las piezas tratadas y en un 30 % con algún grado de persistencia; en cambio en el estudio realizado en la Universidad Privada del Valle, el 52 % de las piezas tratadas obtuvo una reducción significativa de la mancha blanca y el 48 % mostró algún grado de persistencia.

Castillo y cols. (5) encontraron en la investigación realizada en la Universidad de San Marcos que según el tipo de flúor empleado, el flúor en gel resultó más eficaz en el tratamiento de hipomineralización; en cambio, en el estudio realizado en la Universidad Privada del Valle, el barniz de flúor (45,5 %) fue el que presentó una eficacia levemente mayor, lo cual podría deberse a la propiedad de liberación lenta y prolongada que caracteriza al barniz de flúor.

## CONCLUSION

El tratamiento de microabrasión con piedra pómez y ácido fosfórico al 37 %, más la aplicación de flúor, reducen visualmente la mancha blanca producida por hipomineralización del esmalte dental, aunque el resultado podría mejorarse de ser usada la piedra pómez de granulación fina o extrafina. Los incisivos centrales permanentes son las piezas más afectadas y el flúor en barniz fue levemente más eficaz que el flúor en gel para el tratamiento de eliminación de mancha blanca por hipomineralización.



## REFERENCIAS BIBLIOGRÁFICAS

1. SALGADO ÁO, PERALVO V, TORRES A, MATEOS MV, RIBAS D y CASTANO A. Prevalencia del síndrome de hipomineralización incisivo-molar: revisión de la literatura. Madrid: Revista Odontología pediátrica. 24(2): 134-148.
2. CABALLERO M. Una patología de origen desconocido "La hipomineralización incisivo-molar". España: Avantmèdic [Internet] 2014 [Consultado en abril de 2014] Disponible en: <http://www.avantmedic.com/es/consejos-de-salud/una-patologia-de-origen-desconocido-la-hipomineralizacion-incisivo-molar/>
3. CASTILLO R, FIGUEROA C, FLORES R, FUENTES P, GIRÓN V, PARAPAR N, PURCA T, QUIROZ K, RAVELO C, RODRÍGUEZ V y SÁNCHEZ J. Microabrasión del esmalte. Lima, Perú: Universidad Nacional Mayor de San Marcos [Internet] 2009 [Consultado en abril de 2012] Disponible en: [http://sisbib.unmsm.edu.pe/bivirtualdata/monografias/alumnos/alvarez\\_pm.pdf](http://sisbib.unmsm.edu.pe/bivirtualdata/monografias/alumnos/alvarez_pm.pdf)
4. JANS A y col. Frecuencia y severidad de la Hipomineralización Molar Incisal en pacientes atendidos en las clínicas odontológicas de la Universidad de La Frontera, Chile. Temuco, Chile: International Journal of Odontostomatology [Internet] 2011 [Consultado en abril de 2012] Disponible en: [http://www.scielo.cl/scielo.php?script=sci\\_arttext&pid=S0718-381X2011000200004](http://www.scielo.cl/scielo.php?script=sci_arttext&pid=S0718-381X2011000200004)
5. BONIFACIO M, MOREIRA C, SODRÉ F y DE ANDRADE MA. Tratamiento de hipoplasia del esmalte con la técnica de microabrasión en odontopediatría. República Dominicana: Rev. odontol. dominic. 1999; 5(1):9-14. [Internet] 1999 [Consultado en abril de 2012] Disponible en: <http://docplayer.es/4009459-Tratamiento-de-hipoplasia-del-esmalte-con-la-tecnica-de-microabrasion-en-odontopediatria.html>
6. BOJ J. Odontopediatría La evolución del niño al adulto joven. Editorial Ripano, Madrid 2011.
7. AGUILAR D y PONCE C. Remineralización de lesiones cariosas activas incipientes después de la aplicación de un barniz fluorado, medida a través de un láser de diagnóstico. Perú: Odontol Pediatr. 2011;10(2): 95-104 [Internet] [Consultado en abril de 2012] Disponible en: <http://docplayer.es/12958044-Remineralizacion-de-lesiones-cariosas-activas-incipientes-despues-de-la-aplicacion-de-un-barniz-fluorado-medida-a-traves-de-un-laser-de-diagnostico.html>
8. NEVÁREZ M. Tratamiento para manchas por fluorosis dental por medio de micro abrasión sin instrumentos rotatorios. Colombia: Rev. CES Odont. 2010; 23(2):61-66 [Internet] [Consultado en abril de 2012] Disponible en: [http://www.google.com.bo/url?sa=t&rct=j&q=&esrc=s&frm=1&source=web&cd=1&cad=rja&ved=0CCAQFjAA&url=http%3A%2F%2F-dialnet.unirioja.es%2Fservlet%2Ffichero\\_articulo%3Fcodigo%3D3581211&ei=yOw6ULvZKqin6wHt1YHgBw&us-g=AFQjCNEvgEWvrTkoWCPHVQ\\_2vYtDFZ4n3Q&sig2=RK43YcZG5yrCleCzdJ\\_AHA](http://www.google.com.bo/url?sa=t&rct=j&q=&esrc=s&frm=1&source=web&cd=1&cad=rja&ved=0CCAQFjAA&url=http%3A%2F%2F-dialnet.unirioja.es%2Fservlet%2Ffichero_articulo%3Fcodigo%3D3581211&ei=yOw6ULvZKqin6wHt1YHgBw&us-g=AFQjCNEvgEWvrTkoWCPHVQ_2vYtDFZ4n3Q&sig2=RK43YcZG5yrCleCzdJ_AHA)
9. GUEDES A. Rehabilitación Bucal en Odontopediatría. Venezuela: Editorial Amolca; 2003.
10. BEZERRA DA SILVA L. Tratado de Odontopediatría. Venezuela: Editorial Amolca; 2008
11. PINKHAM J. Odontología Pediátrica. Barcelona: Editorial Mc Graw Hill; 2001

Copyright (c) 2018 Juan Bernardo Jimenez Tadic y Julieta Angela Janco Orsolini.



Este texto está protegido por una licencia [Creative Commons 4.0](https://creativecommons.org/licenses/by/4.0/).

Usted es libre para Compartir —copiar y redistribuir el material en cualquier medio o formato— y Adaptar el documento —remezclar, transformar y crear a partir del material— para cualquier propósito, incluso para fines comerciales, siempre que cumpla la condición de:

**Atribución:** Usted debe dar crédito a la obra original de manera adecuada, proporcionar un enlace a la licencia, e indicar si se han realizado cambios. Puede hacerlo en cualquier forma razonable, pero no de forma tal que sugiera que tiene el apoyo del licenciante o lo recibe por el uso que hace de la obra.

[Resumen de licencia](#) - [Texto completo de la licencia](#)