

## Caso Clínico

## Malnutrición y tabaquismo como factores predisponentes para gingivitis ulceronecrotizante: a propósito de un caso

### Malnutrition and smoking as predisposing factors for necrotizing ulcerative gingivitis: a case report

Janeth Liliam Flores Ramos 1. Gloria Patricia Sanz Valencia 2. Judith Rocío Mollo López 3. Layla Fayruz Salame Villafani 4. Luis Marcelo Maldonado Rivera 5. Alan Ricardo Rojas Retamozo 6. Sara Diandra Vidal Chavarría 7.

1. Especialista en Patología Buco Maxilofacial. Docente de Patología Bucal, Carrera de Odontología, Universidad Privada del Valle La Paz.  
*jaliflora@hotmail.com*
2. Especialista en Periodoncia, Universidad de Chile. Docente de Periodoncia, Carrera de Odontología, Universidad Privada del Valle La Paz.  
*psanzbol@yahoo.com.mx*
3. Especialista en Ortodoncia y Ortopedia Maxilofacial. Docente de Ortodoncia II, Carrera de Odontología, Universidad Privada del Valle La Paz.  
*yudiro74@yahoo.es*
4. Estudiante Carrera de Odontología, Universidad Privada del Valle La Paz.  
*lafasavi\_95@hotmail.com*
5. Estudiante de la Carrera de Odontología. Universidad Privada del Valle La Paz.  
*machy.maldonado@hotmail.com*
6. Estudiante de la Carrera de Odontología, Universidad Privada del Valle La Paz.  
*ricardorojasr23@gmail.com*
7. Estudiante de la Carrera de Odontología, Universidad Privada del Valle La Paz.  
*sara\_vidal96@hotmail.com*

#### RESUMEN

La gingivitis ulcero necrotizante es una infección gingival aguda en la cual se presenta infección e inflamación de los tejidos periodontales. Se caracteriza por necrosis y ulceración de la papila gingival, dolor y sangrado espontáneo, sabor desagradable y halitosis, con invasión bacteriana principalmente de espiroquetas y fusobacterias. A medida que la gingivitis ulcero necrotizante progresa, se produce la pérdida extensa de hueso, por lo que esta es una enfermedad grave y notable.

En su etiología están implicados factores dependientes de la microbiota con fenómeno de

invasión y factores relacionados con el huésped (alteración capilar e inmunológica y desnutrición). Se presenta un caso clínico de gingivitis ulcero necrotizante en un paciente masculino de 23 años, quien recibió el tratamiento respectivo con resultados muy satisfactorios; además, se discutió la importancia de tomar en cuenta un programa de soporte y mantenimiento eficaz con revisiones periódicas para disminuir el riesgo de recurrencias.

**Palabras clave:** Gingivitis ulcero necrotizante. Diagnóstico. Tratamiento. Desnutrición. Tabaquismo.

## ABSTRACT

Necrotising ulcer gingivitis is an acute gingival infection in which infection and inflammation of the periodontal tissues occurs. It is characterized by necrosis and ulceration of the gingival papilla, spontaneous pain and bleeding, unpleasant taste and halitosis, with bacterial invasion mainly of spirochetes and fusobacteria, as the necrotising ulcer gingivitis progresses, extensive bone loss occurs, so this is a serious and remarkable disease. In its etiology, factors dependent on the microbiota with invasion phenomenon and other factors related to the host are involved (capillary and immune alteration and malnutrition). A clinical case of necrotizing ulcerative gingivitis is presented in a male patient of 23 years who received the respective treatment with very satisfactory results. In addition, we discussed the importance of taking into account an effective support and maintenance program with periodic reviews to reduce the risk of recurrences.

**Keywords:** Necrotizing ulcerative gingivitis. Treatment. Desnutrition. Smoking.

## INTRODUCCIÓN

La gingivitis ulcerosa necrosante (GUN) se considera como una enfermedad aguda; sin embargo, el término agudo es sólo un descriptor clínico y no debe usarse como diagnóstico, ya que no existe una forma crónica de la enfermedad. Puede presentar una disminución en la gravedad sin tratamiento, lo que genera una etapa subaguda con síntomas clínicos más leves. Por lo tanto, los pacientes pueden tener antecedentes de remisión y exacerbaciones repetidas, así como también se puede dar la recurrencia en pacientes ya tratados. Puede limitarse a un solo diente o a un grupo de dientes o puede ser generalizada (1)(2)(3)(4). Su inicio está asociada con incremento de estrés psicosocial, demanda física, mal nutrición, tabaquismo, trauma tisular, infección por HIV y también puede superponerse a una gingivitis o periodontitis preexistente. La flora bacteriana presente en esta enfermedad está compuesta por *Treponema spp.*, *Selenomonas*

*spp.*, *espiroquetas*, *bacterias fusiformes*, *Bacteroides intermedius* y *Porphyromonas gingivalis* (1)(2)(3)(5).

Esta enfermedad ha recibido diferentes denominaciones, como ser: Boca de trinchera (en la Primera Guerra Mundial se le puso este nombre por ser considerada una enfermedad contagiosa), Enfermedad de Vincent, Gingivitis Ulceronecrotizante (GUN), Gingivitis Fuso-espiroquetal, Gingivitis Ulcero Membranosa, Gingivoestomatitis de Vincent, Estomatitis Vesiculomembranosa, Enfermedad de Bergeron, Infección Fuso-espirilar, Enfermedad de Plaut-Vincent, Gingivitis Fagedénica, Gingivitis Fuso-espirilar y Gingivitis Séptica Aguda (1)(2)(4).

Los pacientes afectados generalmente son adultos jóvenes entre 18 y 30 años que presentan factores predisponentes para desencadenar dicha enfermedad, sobre todo el tabaquismo, higiene oral deficiente, déficit nutricional, estrés emocional, enfermedades sistémicas (VIH-SIDA, leucemia y neutropenia) (1)(2). Se ha asociado el tabaquismo y GUN, señalándose que la liberación de epinefrina que se produce al fumar ocasiona vasoconstricción e hipoxia relativa en las zonas de los capilares y puede a su vez producirse una disminución del potencial de óxido-reducción de la boca y deteriorar la función leucocitaria (6).

El diagnóstico es clínico, mediante la presencia de hallazgos principales y secundarios. Los signos bucales que se presentan son depresiones perforadas tipo cráter en la cresta de la papila y se extienden hacia la encía marginal, esfacelo pseudomembranoso gris demarcado del resto de la mucosa gingival por un eritema lineal pronunciado, sangrado espontáneo y pronunciado, mayor salivación y halitosis pronunciada.

Entre los síntomas bucales tenemos: dolor irradiado y agudo (las lesiones son demasiado sensibles al tacto) que se intensifica al comer y masticar, sabor metálico desagradable y excesiva

cantidad de saliva "pastosa" (2). Entre los signos y síntomas extra bucales que se pueden presentar figuran: linfadenopatía local, elevación ligera de la temperatura (etapas leve y moderada) y en casos graves fiebre alta, mayor ritmo cardíaco, leucocitosis, pérdida del apetito y malestar general (2).

Entre las manifestaciones clínicas que presenta esta patología, podemos mencionar los signos primarios y secundarios. Los signos primarios básicamente consisten en:

- a) dolor espontáneo que se exacerba con el contacto y al masticar un alimento
- b) gingivorragia espontánea o con ligera provocación
- c) necrosisulceración de la papila interproximal; en caso de desnutrición o alto deterioro inmunológico, la necrosis puede ser masiva (especialmente en niños) denominándose noma o cacrum oris (2)(4)

En cuanto a los signos secundarios tenemos (2):

- a) pseudomembranas de fibrina o de desechos que recubre la papila ulcerada compuesta por leucocitos, eritrocitos, fibrina, tejido necrótico
- b) fiebre y malestar general
- c) linfadenitis dolorosas, que suelen estar limitadas al grupo de ganglios submandibulares
- d) halitosis (Foetorexore) que varía en intensidad

El diagnóstico diferencial más importante de la GUN es la gingivoestomatitis herpética primaria (1) (3); sin embargo, no se descartan alteraciones como la gingivitis descamativa, agranulomatosis, neutropenia cíclica, leucemia, deficiencia de vitamina C, intoxicación por metales, abscesos periodontales y estomatitis estreptocócica (3) (4).

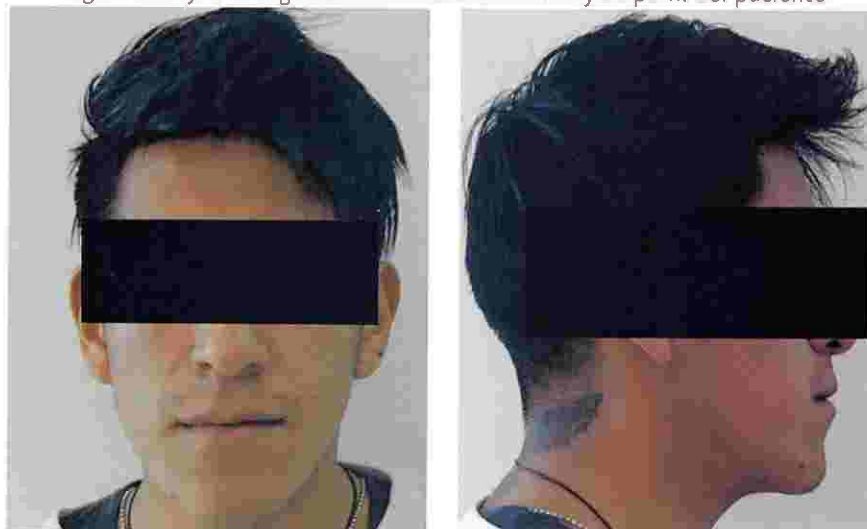El objetivo del tratamiento es reducir la carga microbiana eliminando la necrosis tisular activa para restablecer la reparación y regeneración de las barreras normales del tejido, así como también evitar el dolor y malestar general que puedan comprometer la ingesta de alimentos (2). El tratamiento incluye la eliminación de placa dentobacteriana y cálculo dental sólo supragingival, ya que el curetaje subgingival está contraindicado, porque puede extender la infección hacia los tejidos más profundos y también causar una bacteremia. Es preferible el uso de instrumental de ultrasonido ya que ejerce menos presión sobre los tejidos blandos; el cepillado debe ser sustituido por control químico de placa dentobacteriana con Digluconato de clorhexidina al 0,12 % y agua oxigenada al 3 % como irrigador durante el procedimiento de desbridamiento, así como colutorio bucal (partes iguales de agua oxigenada al 3 % y agua tibia); tratamiento antimicrobiano con metronidazol y amoxicilina como primera opción y eliminación de defectos residuales mediante gingivectomía y gingivoplastia para establecer condiciones óptimas para el control de placa dentobacteriana. Es importante la eliminación de factores locales para evitar la recurrencia de la enfermedad (2) (3).

El presente trabajo tiene como objetivo reportar el caso de un paciente con GUN, que presentó como factores desencadenantes de la patología el hábito de fumar y alteraciones en su nutrición, mismo que fue tratado en la Clínica Odontológica UNIVALLE La Paz en el área de Periodoncia.

## REPORTE DE CASO

Paciente masculino de 23 años acude a la Clínica Odontológica UNIVALLE La Paz, cuyo motivo de consulta fue una revisión de las encías por presentar dolor y aumento de volumen (ver figuras N°1 y N°2). Entre los antecedentes personales no patológicos, el paciente refiere fumar tabaco, mascar coca y beber ocasionalmente.

Figura N° 1 y 2. Fotografías extra orales de frente y de perfil del paciente

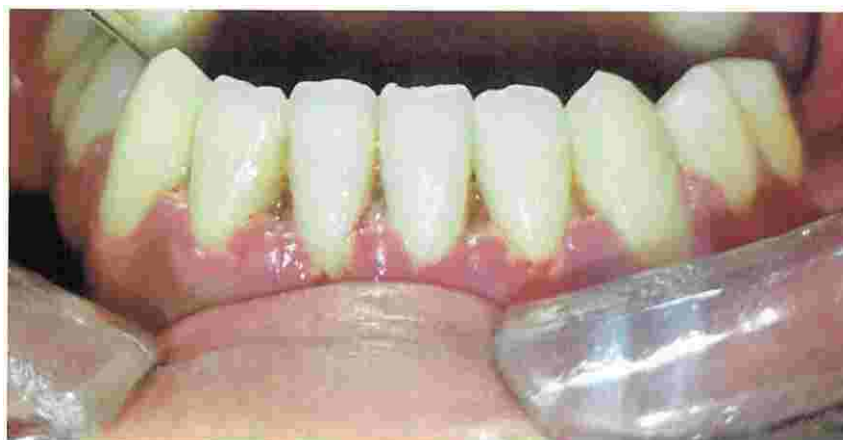

Fuente: Clínica Odontológica UNIVALLE La Paz, mayo-junio 2017

El paciente refiere sintomatología dolorosa a la masticación y gingivorragia al cepillado en el sextante anteroinferior con data de un mes, con piezas dentarias asintomáticas.

Al examen clínico intraoral se aprecian encías de color rojo intenso, marginal y papilar, aumento de volumen, contornos irregulares, consistencia blanda y depresible, textura lisa; también se observa la presencia de ulceraciones a nivel de encía papilar y decapitación de ésta, presencia de tejido necrótico a nivel interdental y pseudomembranas. En las piezas dentarias se evidencia presencia de tártaro y placa bacteriana que favorecen a la presencia de recesión gingival y, por consiguiente, exposición radicular (ver figuras N°3, N°4 y N°5). Dada las características de las lesiones presentes en la boca, el diagnóstico fue de Gingivitis Ulceronecrosante (GUN) en el segmento anteroinferior, en una periodontitis crónica preexistente.

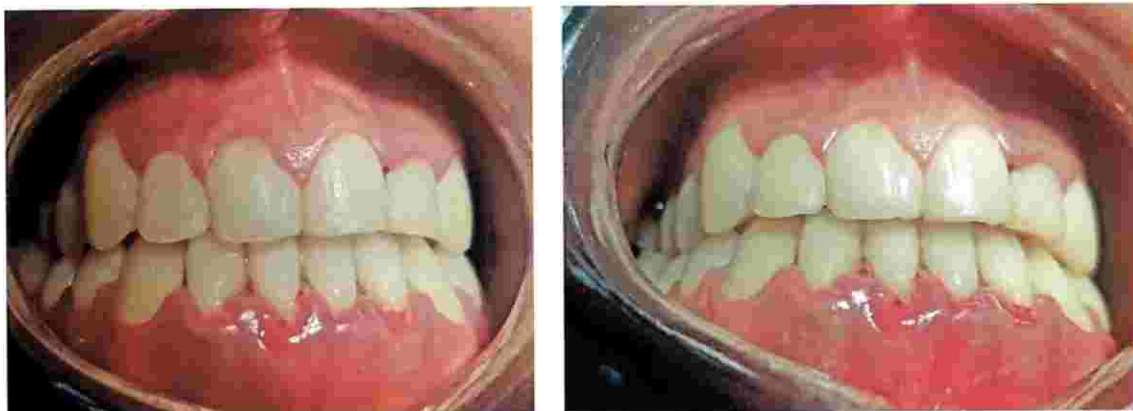Figura N° 3. Fotografía intraoral, arco inferior con presencia en el sector anterior de ulceraciones, papilas interdentalaes “decapitadas”



Fuente: Clínica Odontológica UNIVALLE La Paz, mayo-junio 2017



Figuras N°4 y N°5. Fotografía intraoral (donde se observa en el segmento anteroinferior la inflamación de la encía, el cambio de coloración, aumento de volumen, textura lisa y brillante)



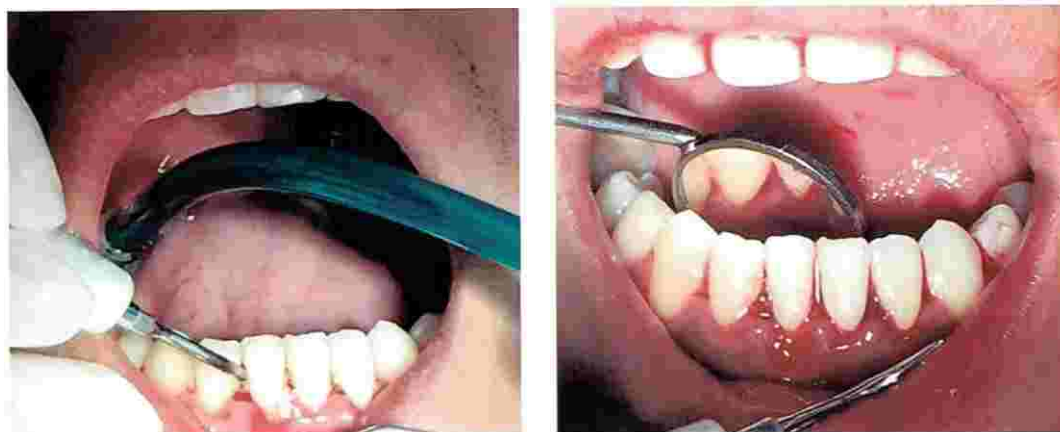
Fuente: Clínica Odontológica UNIVALLE La Paz, mayo-junio 2017

El protocolo de tratamiento que se aplicó fue el siguiente: la primera cita consistió en la medicación de Amoxicilina de 1 gr en número de 14 comprimidos (1 comprimido cada 12 horas por 7 días) y Metronidazol de 500 mg en número de 14 comprimidos (1 comprimido cada 12 horas por 7 días). Para la higiene oral del paciente, se sustituyó el control de placa dentobacteriana mecánico (cepillado dental) por el control de placa dentobacteriana químico mediante un enjuague bucal en base a Digluconato de Clorhexidina al 0,12 %, con el cual debía realizar enjuagues 3 veces al día con 15 ml por 30 segundos por 4 días para reducir la carga microbiana.

El paciente se presentó a la segunda cita sin dolor y más aliviado; se lo motivó a tener una apropiada nutrición, cuidado oral (cepillado dental con cepillo de cerda suave, uso de aditamentos de higiene interproximal y técnica de cepillado de Charters) y dejar de fumar.

Posteriormente, se realizó el destartraje con ultrasonido, donde se eliminó cálculo supragingival mediante el lavado con agua oxigenada y suero fisiológico; también se realizó enjuague con Digluconato de clorhexidina al 0,12 % después del procedimiento (figuras N°6 y N°7)

Figuras N°6 y N°7. Realización de la tartrectomía para eliminar el sarro presente en el sector Anteroinferior



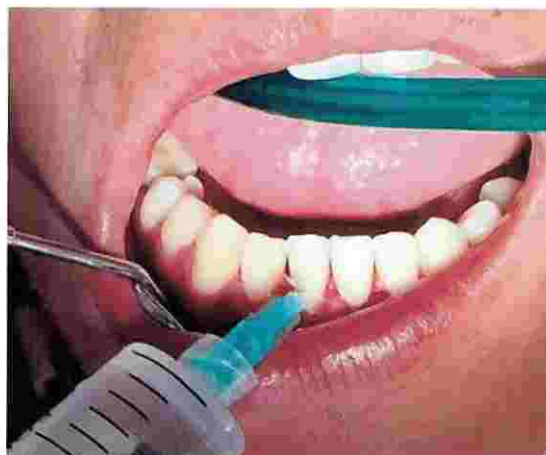
Fuente: Clínica Odontológica UNIVALLE La Paz, mayo-junio 2017

En la tercera cita el paciente es sometido a destartraje subgingival, alisado y pulido radicular de todas las piezas en una sola sesión (Full Mouth- desinfección de boca completa). Se aplicó el uso de curetas específicas tipo Gracey 1-2, 5-6, 11-12 y 13-14 y el desbridamiento fue realizado con agua oxigenada al 3 % y suero fisiológico.

Se instaló una terapia periodontal de soporte post tratamiento con controles semanales y destartraje supragingival en cada cita durante seis semanas (período de cicatrización de los tejidos periodontales); luego se procedió a la reevaluación de tejidos periodontales aplicando sondaje periodontal, donde se constata la presencia de tejidos periodontales con características clínicas normales y ausencia de sacos periodontales. Se dió de alta al paciente y se le recomendó seguir con la Terapia Periodontal de Soporte (TPS) cada mes.

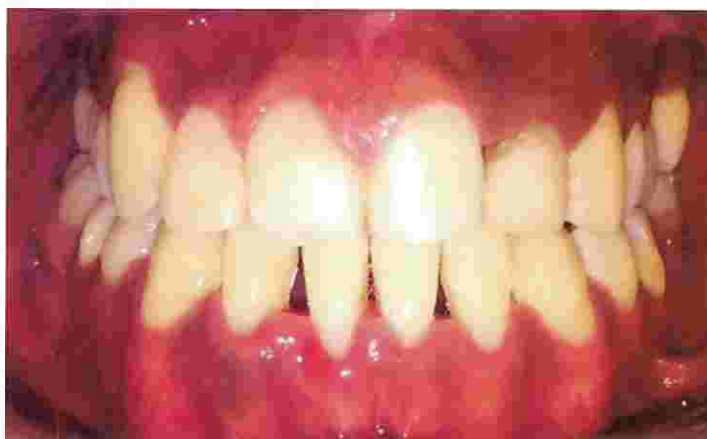El paciente acudió a su TPS de tres meses donde se le realizó el respectivo destartraje supra y subgingival, donde se vio la necesidad de corrección de los defectos producidos por las lesiones crateriformes en la cresta de la papila interdental en las piezas 4.1 y 4.2 que retienen alimentos y placa dentobacteriana, por lo que se resuelve hacer una gingivoplastia para eliminar dichos defectos.

Figura N°8. Fotografía intraoral (enjuague con clorhexidina al 0,12 %)



Fuente: Clínica Odontológica UNIVALLE La Paz, mayo-junio 2017

Figura N°9. Fotografía después del tratamiento (donde se evidencia las características de una encía normal)



Fuente: Clínica Odontológica UNIVALLE La Paz, mayo-junio 2017

## DISCUSIÓN

La GUN suele producirse cuando hay una mala higiene oral y una gingivitis preexistente. Sin embargo, aunque excepcionalmente, también podría ocurrir en una boca limpia cuando existe un factor debilitante. Existe una relación clara entre la deficiencia nutricional y la GUN en personas de los países en desarrollo. El mecanismo de acción será la alteración de los mecanismos de defensa que hacen que la respuesta del huésped a la presencia de determinadas bacterias sea insuficiente para impedir la invasión de estos patógenos hasta un grado que la enfermedad se extiende más fácilmente (3)(4)(7). En este caso, uno de los factores predisponentes fue un descuido en cuanto a la dieta del paciente, ya que menciona que la frecuencia de consumo de alimentos en algunos casos se limitaba a una vez al día.

Otro factor predisponente para esta patología es el tabaco. Hace más de 40 años se demostró una asociación clara entre el consumo de tabaco y la prevalencia de GUN (8). Una serie de estudios indican además que su consumo es un factor predisponente importante en la GUN. Stammers (9) examinó más de 1 000 casos y observó que prácticamente todos los individuos eran fumadores. Más, recientemente (en un estudio realizado en Edimburgo), Kowolik y Nisbet observaron que 98 de cada 100 casos de GUN eran fumadores (10). De forma similar, Falker et al (11) encontraron en un estudio de 35 pacientes con GUN que el 83 % de ellos eran fumadores. Los fumadores tienden a mantener un menor nivel de higiene oral y mayores depósitos de cálculo que los no fumadores; además, el consumo de tabaco puede causar vasoconstricción de los vasos sanguíneos gingivales y de esta forma podría favorecerse la colonización por parte de una flora bacteriana anaerobia. Una relevancia incluso mayor parece tener los efectos del consumo de tabaco sobre los anticuerpos IgG séricos frente a las bacterias subgingivales, sobre las cifras de linfocitos T colaboradores y la función de los neutrófilos (6).

En el caso clínico se evidencia la presencia del hábito de fumar por parte del paciente, quien además no tenía correctos hábitos de higiene oral, lo cual influyó también en la aparición y desarrollo de la enfermedad. Una vez controlada la enfermedad, se promovió un programa de soporte y mantenimiento con revisiones periódicas para disminuir el riesgo de recurrencias, así como instrucciones para el correcto control de placa por parte del paciente.

## Conclusión

La gingivitis ulceronecrotizante GUN es una patología que puede ser controlada satisfactoriamente con un correcto diagnóstico y el tratamiento adecuado; sin embargo, es importante concientizar al paciente en relación con hábitos de higiene oral para evitar recurrencias, más aún cuando estos presentan factores condicionantes como ser el consumo de tabaco y la malnutrición.

## REFERENCIAS BIBLIOGRÁFICAS

- 1) ATOUT R y TODESCAN S. Managing Patients with Necrotizing Ulcerative Gingivitis. Canadá: J Can Dent Assoc. [Internet] 2013 [Consultado el 6 de marzo de 2017]. Disponible en: <https://www.ncbi.nlm.nih.gov/pubmed/23763733>
- 2) BERMEJO A y SÁNCHEZ A. Enfermedades periodontales necrosantes. España: Med Oral Patol Oral Cir Bucal. [Internet] 2004 [Consultado el 6 de marzo de 2017]. Disponible en: <https://www.ncbi.nlm.nih.gov/pubmed/15580128>
- 3) LINDHE J, Karring T y Lang NP. Periodontología Clínica e Implantología Odontológica. 4ta Edición. España: Editorial Médica Panamericana; 2009. p. 215-217.

- 4) ELEY B, SOORY M y MANSON J. Periodoncia. Gingivitis Ulceronecrosante. 6ta. Edición. España: Editorial Elsevier; 2011. p 377-380.
- 5) GENCO RJ, GOLDMAN HM y COHEN DW. Periodoncia. 1era Edición. México D.F.: Ed. Interamericana McGraw-Hill; 1993. p. 485-491.
- 6) SAPP J, EVERSOLE Ly WYSOCKI G. Patología Oral y Maxilofacial Contemporánea. 2da Edición. España: Edit. Elsevier; 2005. p. 405-408.
- 7) PÉREZ N, BERMÚDEZ J, GUILLÉN G y SUÁREZ I. Gingivitis ulcero necrotizante. Reporte de un caso. Venezuela. Ciencia Odontológica. [Internet] 2010 [Consultado el 6 de marzo de 2017]. Disponible en: <http://produccioncientificaluz.org/index.php/cienciao/article/view/736/738>
- 8) SHIELDS WD. Acute Necrotizing Ulcerative Gingivitis. A study of some of the contributing factors and their validity in an army population. USA. J Periodontol. [Internet] 1977 [Consultado el 6 de marzo de 2017]. Disponible en: <https://www.ncbi.nlm.nih.gov/pubmed/266582> <https://doi.org/10.1902/jop.1977.48.6.346>
- 9) STAMMERS AF. Vincent's Ulceration: The Problem of Persistent and Recurrent Infection. USA. Proc R Soc Med. [Internet] 1944 [Consultado el 6 de marzo de 2017]. Disponible en: <https://www.ncbi.nlm.nih.gov/pmc/articles/PMC2181415/>
- 10) KOWOLIK M y NISBET T. Smoking and acute ulcerative gingivitis. A study of 100 patients. Gran Bretaña. British Dental Journal. [Internet] 1983 [Consultado el 6 de marzo de 2017]. Disponible en: <https://www.nature.com/articles/4805052> <https://doi.org/10.1038/sj.bdj.4805052>
- 11) FALKER W, MARTIN S y VINCENT J. A Clinical Demographic and microbiologic study of ANUG patients in an urban dental school. USA. J Clin Periodontal. [Internet] 1987 [Consultado el 6 de marzo de 2017]. Disponible en: <https://www.ncbi.nlm.nih.gov/pubmed/3476504> <https://doi.org/10.1111/j.1600-051X.1987.tb00976.x>

Copyright (c) 2018 Janeth Liliam Flores Ramo; Gloria Patricia Sanz Valencia; Judith Rocío Mollo López; Layla Fayruz Salame Villafani; Luis Marcelo Maldonado Rivera; Alan Ricardo Rojas Retamozo y Sara Diandra Vidal Chavarría.



Este texto está protegido por una licencia [Creative Commons 4.0](https://creativecommons.org/licenses/by/4.0/).

Usted es libre para Compartir —copiar y redistribuir el material en cualquier medio o formato— y Adaptar el documento —remezclar, transformar y crear a partir del material— para cualquier propósito, incluso para fines comerciales, siempre que cumpla la condición de:

**Atribución:** Usted debe dar crédito a la obra original de manera adecuada, proporcionar un enlace a la licencia, e indicar si se han realizado cambios. Puede hacerlo en cualquier forma razonable, pero no de forma tal que sugiera que tiene el apoyo del licenciante o lo recibe por el uso que hace de la obra.

[Resumen de la licencia](#) - [Texto completo de la licencia](#)