

Posición de la víctima en la escena del hecho

Victims body position at the scene of death

Hugo Eduardo Carvajal Oviedo 1. Erika Sakuma Calatayud 2. Gladys Betty Chambi Cahuana 3. Edgard Earl Petersen Kelley 4. Higüi Delgado Zarate 5.

1. Médico-cirujano. Doctorante en neurociencias clínicas y experimentales. Máster en medicina forense. Especialista en auditoría médica.
carvajaloviedo@gmail.com
2. Médico-cirujano. Máster en medicina forense. Médico forense en el IDIF Tarija.
sakumaerika@hotmail.com
3. Médico-cirujano. Magister en medicina forense. Especialidad en salud pública sobre Gerencia en salud. Médico centro de salud integral Tembladerani-La Paz.
gbsam_chambi@hotmail.com
4. Abogado. Especialista en sistema procesal penal.
edgardpetersen@hotmail.com
5. Médico-cirujano. Residente de tercer año en traumatología en la CNS.
hgprincesita@gmail.com

RESUMEN

Los cuerpos sin vida siempre adoptan una posición final. En este artículo se describen las distintas posiciones cadavéricas, para lo que se toma como base el plano horizontal del cuerpo (denominándose decúbito), dando lugar a las siguientes variantes: dorsal, ventral o prono, lateral derecho, lateral izquierdo, posición en rana, posición genu/pectoral, posición sedente, la suspensión completa, suspensión incompleta, sumersión completa, sumersión incompleta, de roser o proetz, de boxeador, tónico-cervical asimétrico, fetal y de depage. Según la posición de las extremidades tenemos: brazos en extensión, brazos en aducción, brazos en flexión, piernas en extensión, piernas en abducción y piernas en flexión. Las posiciones en la que un cadáver se puede encontrar por motivo de la posible comisión de un hecho delictuoso ayudan a determinar la probable dinámica de la muerte, ya que las posiciones cadavéricas son proclives a diferentes tipos de hechos como ser un homicidio, suicidio o que el sujeto haya sufrido

un accidente (ya sea por descuido o provocado por algún tercero). La posición del cadáver también es importante para determinar si el cadáver fue movido de posición y/o lugar, por lo cual el médico forense debería participar en el levantamiento del cadáver.

Palabras clave: Escena del crimen. Víctima. Posiciones cadavéricas. Recolección de evidencias. Justicia criminal.

ABSTRACT

Bodies always adopt final positions or posture at the time of death. This article describes the different cadaverous positions taking the lying down posture (denominated decubitus kind) as the base of specifics. Among types of cadaverous positions we have: dorsal, ventral or prone, straight lateral, left lateral, frog position, genu pectoral position, sitting position, complete suspension, incomplete suspension, complete submersion, incomplete submersion, position of roser or proetz, boxer position, asymmetric

cervical tonic position, fetal position, depage position. Considering the limbs position we have: arms extension, arms in abduction, arms in flexion, legs in extension, legs in abduction and legs in flexion. In case of murder event, dead body positions help us to determine the probable homicide dynamic, the cadaverous positions give us hints of different trends of the occurrence of the crime, as well as homicide, suicide, or the related events when the individual had already suffered an accident by careless or produced by someone. The body posture at the scene of death is also important to determine if the body was moved of position or from place and the correct forensic interpretations, therefore forensic medic should take part in the removal of the body

Keywords: Scene of death. Victim. Cadaveric positions. Evidence collection. Criminal justice.

INTRODUCCIÓN

En el procesamiento del lugar del hecho es importante que los profesionales que intervengan sean profesionales capacitados adecuadamente, tanto en la fijación y colección de indicios a partir de la escena del crimen que puede conducir a la resolución de un determinado delito, como en la descripción y fijación adecuada de la posición cadavérica en la escena del hecho, debido a que este procesamiento es único e irreproducible; por el contrario, una mala actuación puede impedir que la investigación forense contribuya al esclarecimiento de los hechos.

En nuestro país se tiene aún la deficiencia de no contar con suficientes médicos forenses para realizar el levantamiento del cadáver y, generalmente en áreas rurales, es realizado por un médico general o el personal policial, motivo por el cual es importante tener el conocimiento básico de las posiciones cadavéricas para un adecuado procesamiento en el lugar del hecho y, de esta forma, orientar al perito que realizará la autopsia.

Fundamento jurídico y criminalístico

Si bien en el Código de Procedimiento Penal de Bolivia en su Art. 177 indica sobre el levantamiento e identificación de cadáveres: *“La policía realizará la inspección corporal preliminar y la descripción de la situación o posición del cuerpo y la naturaleza de las lesiones o heridas conforme a lo previsto en el art. 174 de este Código (...) Procederá a levantar el cadáver, disponiéndolo su traslado a los gabinetes médico-forenses o al lugar en el que se practicará la autopsia, a su identificación final y la entrega o sus familiares”*, no incluye al médico forense como un sujeto que deba necesariamente participar en el levantamiento de cadáveres, siendo de suma importancia su participación junto con el equipo multidisciplinario, debido que cada participante tiene importancia en el momento del procesamiento de la escena del hecho (1).

En las investigaciones de muertes violentas, los cuerpos sin vida siempre adoptarán una posición final después de la muerte, la cual nos ayuda en la orientación de la investigación, pudiendo esclarecer si es una escena primaria, secundaria o de otra índole (2). Es importante que el forense revise la posición del o los cadáveres en el lugar del hecho, esto para conocer mejor su posible dinámica de muerte y, consecuentemente, tener una pista que enfoque, aún de forma preliminar, la investigación.

Los funcionarios policiales que acudan al lugar del deceso deben evitar mover el cadáver de su posición original, exceptuando cuando existan justificadas razones que entorpezcan el trabajo (por ejemplo, peligro inminente para otra persona, obstáculo para realizar alguna tarea pericial impostergable o posibilidad de ocurrencia de alguna catástrofe). De acuerdo con normas de criminalística, se procederá, en compañía con el médico forense, a examinar el cadáver en el lugar de los hechos, teniendo en cuenta los siguientes aspectos:

- a) Edad
- b) Sexo
- c) Posición del cuerpo

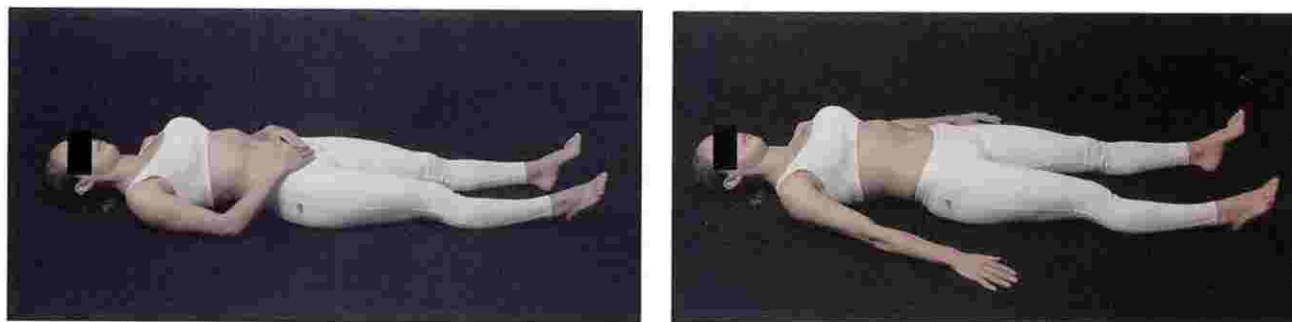
- d) Descripción física del cuerpo
- e) Descripción de la vestimenta
- f) Estado del cuerpo, con especial atención en las heridas y las amputaciones que pueda presentar, con especificación de la data estimada de la muerte, etc.
- g) Lesiones que presenta el cuerpo
- h) Deberán tener prioridad de levantamiento los indicios o evidencias que se encuentren sobre el cuerpo o en su perímetro inmediato que corran el riesgo de desaparecer o deteriorarse cuando sea movido el cadáver o trasladado a la morgue
- i) Se preservarán las manos con bolsas de papel y si bien en caso de riesgo de pérdida de algún indicio o evidencia se procederá a recogerlo en el lugar de los hechos
- j) Se realizará la toma fotográfica que permita observar desde diferentes ángulos la posición del cadáver, así como los indicios que se encuentren en su perímetro inmediato

Posiciones del cadáver

- Decúbito dorsal

Cuando el cuerpo está apoyado en la región posterior sobre el plano de soporte, con la cara mirando al cielo, aunque pueden existir posiciones en que la cabeza se encuentra rotada a la derecha o a la izquierda, y los miembros superiores e inferiores pueden estar orientados hacia determinado punto, pero siempre la espalda está sobre el piso (3) (4) (ver figuras N°1 y 2).

Figura N°1 y 2. Variantes de la posición decúbito dorsal

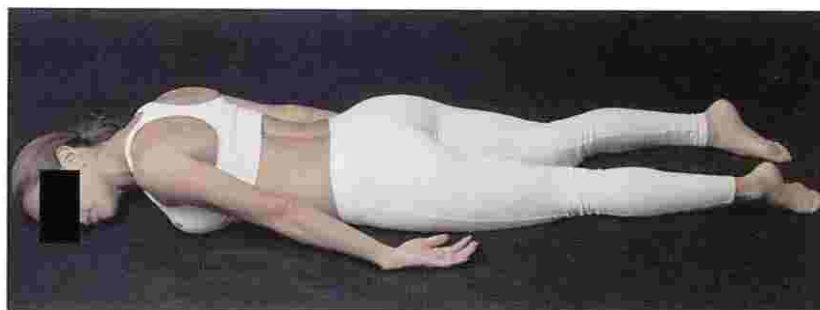


Fuente: Elaboración propia, marzo del 2018

- Decúbito ventral o prono

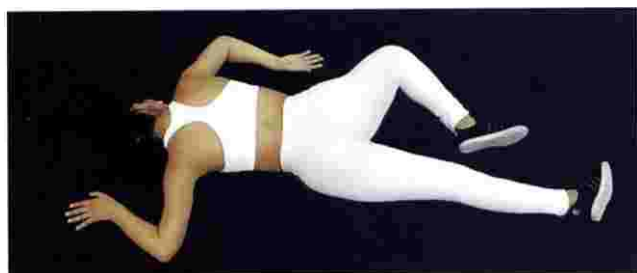El cuerpo se encuentra sobre las regiones anteriores del cuerpo en el plano de soporte, con la cara mirando al piso, aunque puede haber rotación cefálica a la derecha o a la izquierda y los miembros superiores e inferiores pueden estar orientados hacia determinado punto (4) (5) (ver figuras N°3 y 4).

Figura N°3. Posición decúbito ventral



Fuente: Elaboración propia, marzo del 2018

Figura N°4. Posición decúbito ventral con miembros flexionados

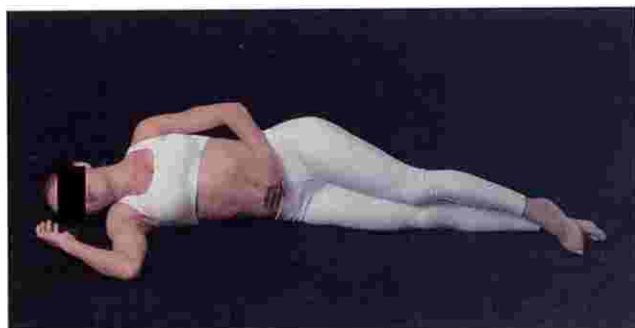

Fuente: Elaboración propia, febrero del 2018

- Decúbito lateral derecho

Posición presentada cuando el cuerpo descansa sobre la región lateral derecha en el plano de soporte, por lo general con la región facial derecha apoyada en el plano, y los miembros superiores e inferiores se orientan a determinado punto, ya sea extendidos o flexionados (4) (6) (ver figura N°5).

Figura N°5. Posición decúbito lateral derecho

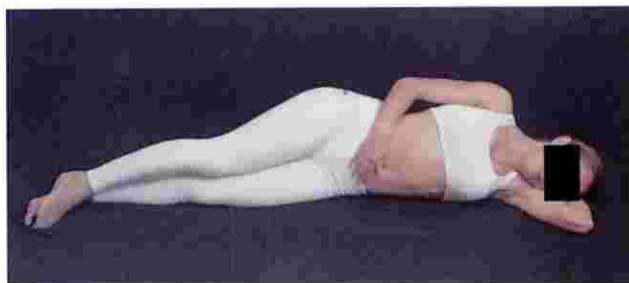

Fuente: Elaboración propia, marzo del 2018

- Decúbito lateral izquierdo

Similar a la anterior, el cuerpo descansa sobre la región lateral izquierda del cuerpo sobre el plano soporte, por lo general con la cara hacia el mismo lado y los miembros superiores e inferiores orientados hacia determinado punto, ya sea extendidos o flexionados (4) (7) (ver figura N°6).

Figura N°6. Posición decúbito lateral izquierdo

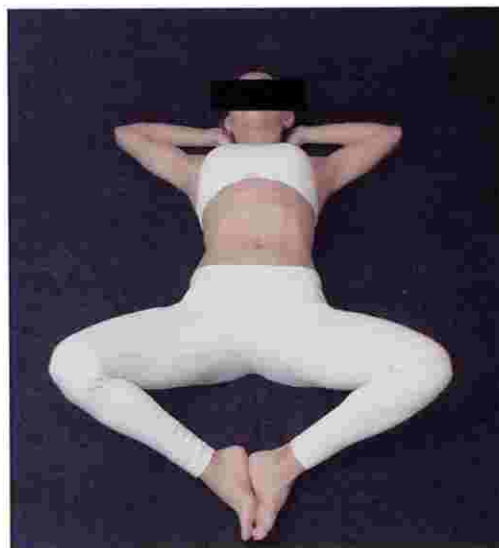

Fuente: Elaboración propia, marzo del 2018

- Posición en rana

Cuando el cadáver se encuentra en decúbito dorsal, y las piernas en flexión, casi unidos los talones (puede existir alguna variante, como un miembro en extensión). Es común que el cadáver presente esta posición en el caso de violación, dejando al descubierto la región genital (4) (8) (ver figuras N° 7 y 8).

Figura N°7 y 8. Variantes de la posición en rana



Fuente: Elaboración propia, marzo del 2018

- Posición geno-cubital

Denominada también genopectoral o mahometana, consiste en que el cadáver se encuentra de rodilla con ambos brazos bajo el tórax o con el pecho apoyado (esta posición también encontrada en delitos sexuales (4) (9) (ver figura N°9).

Figura N°9. Posición geno-cubital



Fuente: Elaboración propia, febrero 2018

- Posición sedente

El cuerpo se encuentra sentado, pudiendo ser con el tórax en forma vertical o inclina hacia delante o encontrarse con el tórax flexionado a la derecha o a la izquierda, teniéndose la cabeza igualmente inclinada hacia delante o hacia atrás. Esta posición se puede encontrar en el piso, en una silla, banca, cama, etc. y los miembros superiores pueden estar extendidos o flexionados (4) (10) (11) (ver figuras N°10 y 11).

Figuras N°10 y 11. Posición sedente



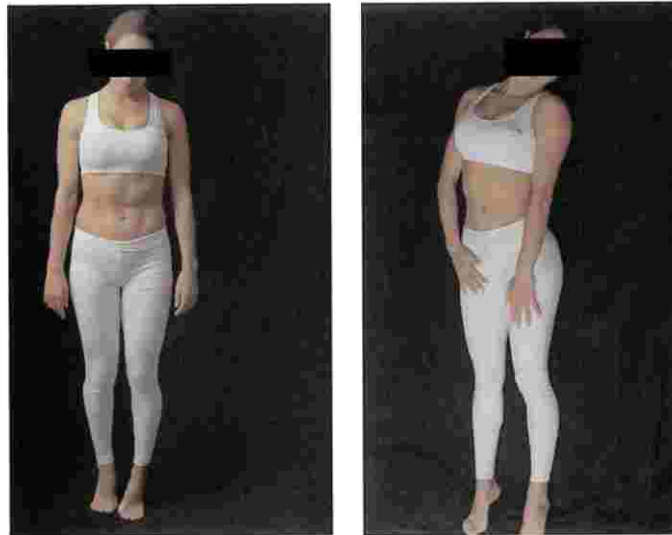Fuente: Elaboración propia, agosto del 2017

- Suspensión completa

En esta posición el cadáver se encuentra suspendido con un agente constrictor alrededor del cuello que se encuentra fijado o amarrado a un punto fijo como una regadera, travesaño de madera o metal

(14). Al estar suspendido en forma total no toca el piso con alguna región del cuerpo y los miembros superiores e inferiores cuelgan casi siempre (4) (12) (ver figuras Nro.12 y 13).

Figura N°12 y 13. Variantes de la posición en suspensión completa

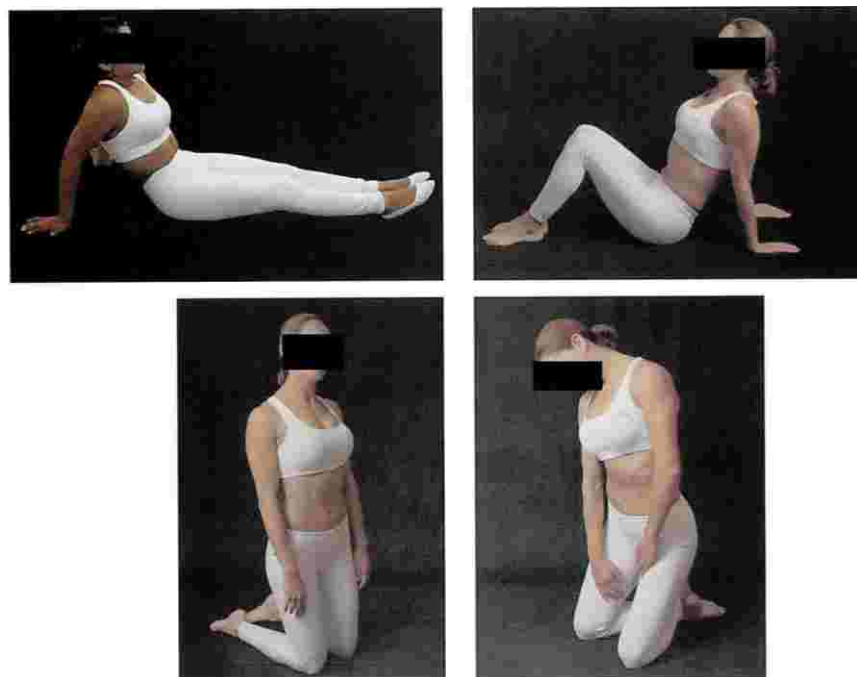


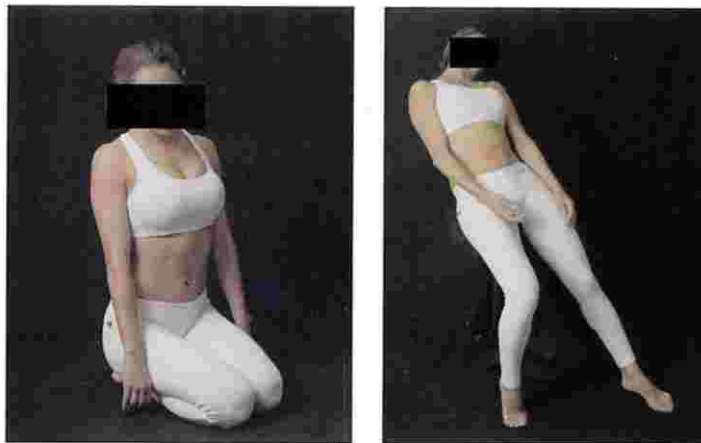Fuente: Elaboración propia, marzo del 2018

- Suspensión incompleta

Variante de la posición anterior, el cadáver está suspendido con un agente constrictor alrededor del cuello, pero se encuentra con una parte del cuerpo tocando el piso, generalmente los pies o rodillas. Casi siempre los miembros superiores cuelgan hacia abajo, pero los inferiores se flexionan por el contacto que en general tienen con el piso o con otro soporte o mueble (4) (12) (ver figuras N°14, 15, 16, 17, 18 y 19).

Figuras N° 14, 15, 16, 17, 18 y 19. Variantes de la posición suspensión incompleta



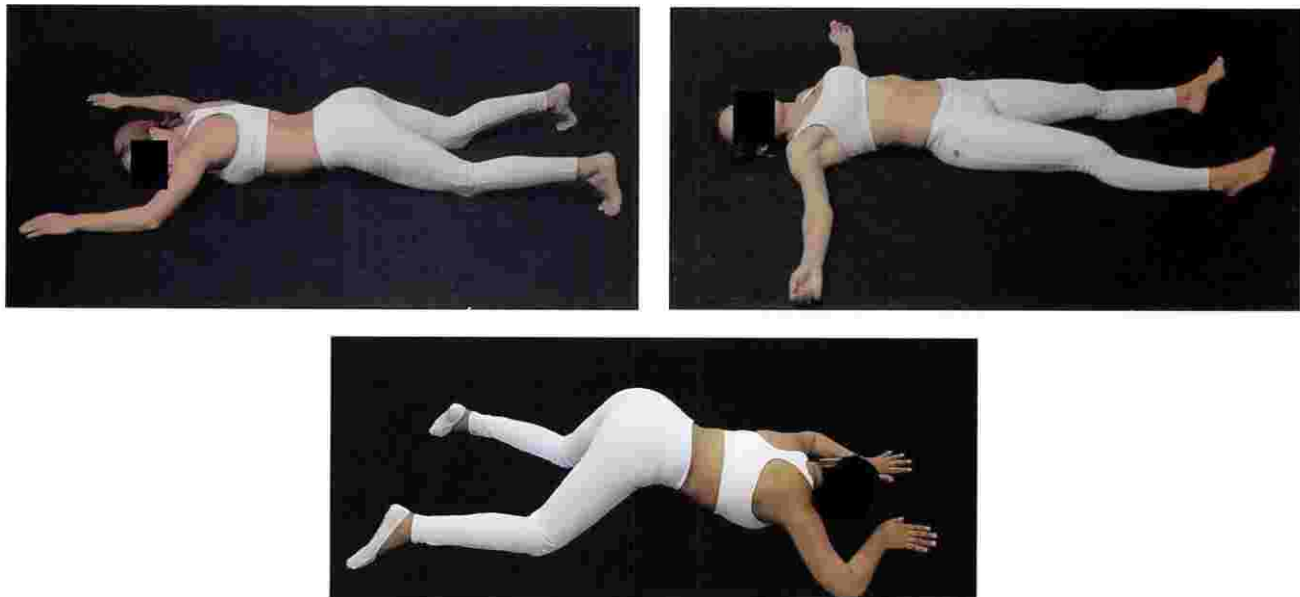


Fuente: Elaboración propia, marzo del 2018

- Sumersión completa

El cuerpo de las personas que pierde la vida por asfixia por sumersión adquiere la forma o figura conocida como posición de luchador, se puede observar cuando todavía hay rigidez cadavérica dentro de los grandes recipientes se aprecien boca abajo debido a la ubicación de los pulmones que, no obstante, conservan algo de aire en sus alveolos y tienden a flotar (ver figuras N°20, 21 y 22). En esta posición, el cuerpo se encuentra sumergido dentro de líquido (como piscinas, ríos, pozos, etc.) y puede encontrarse boca abajo o boca arriba (4) (13)

Figuras N°20, 21 y 22. Variantes de la posición Sumersión completa



Fuente: Elaboración propia, febrero del 2018

- Sumersión incompleta

En la posición final del cuerpo de las personas que pierden la vida por asfixia por sumersión incompleta, las regiones superiores corporales (sobre todo la cabeza, en la que se ubican los orificios de aireación) se encuentran dentro de recipientes medianos con líquidos, por lo general agua, como tinajas de baño o de ropa, tinacos, pilas, cubetas, etc., mientras que las partes inferiores del cuerpo quedan hacia fuera del recipiente (4) (10) (13) (ver figuras N°23, 24 y 25).

Figuras N°23, 24 y 25. Variantes de la posición sumersión incompleta




Fuente: Elaboración Propia, febrero del 2018

- Posición de roser o proetz

Posición cadavérica donde la cabeza queda en un plano inferior al cuerpo (9) (14) (ver figuras N° 26, 27 y 28).

Figuras N°26, 27 y 28. Variantes de la posición roser



Fuente: Elaboración propia, marzo del 2018

- Posición de boxeador

Esta posición es característica de los cadáveres calcinados debido a la deshidratación y contracción de los músculos originados por el calor o fuego directo que reciben con gran intensidad. Se asemeja a un boxeador en posición de defensa (4) (14) (ver figura N°29).

Figura N°29. Posición de boxeador

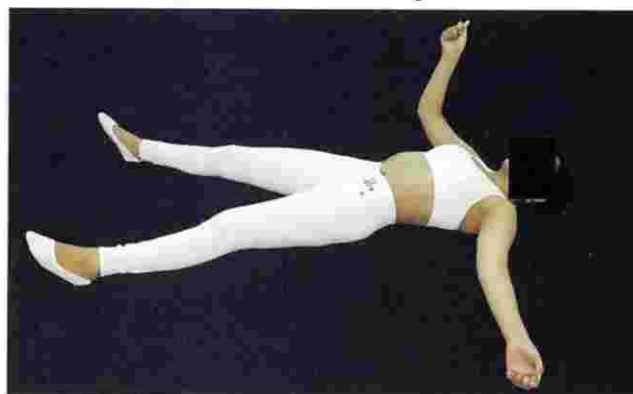

Fuente: Elaboración propia, febrero del 2018

- Tónico-cervical asimétrico (esgrimista)

Esta posición cadavérica también se encuentra en cuerpos carbonizados, donde se encuentra el cuerpo en decúbito dorsal con un miembro superior extendido y el otro flexionado y con los miembros inferiores en abducción en sentido contrario a los miembros superiores (4) (14) (ver figura N°30).

Figura N°30. Posición esgrimista



Fuente: Elaboración propia, febrero del 2018

- Posición fetal

Es la posición final que adquieren algunos cuerpos humanos que son metidos por completo dentro de contenedores o muebles grandes (tales como baúles, Cajas, refrigeradores, closets pequeños, tinacos, tinas, etc.). Las figuras se asemejan a productos en el seno materno, en posición de encogida por completo, las extremidades inferiores flexionadas hacia arriba en dirección al abdomen y las superiores flexionadas hacia adentro en abducción al tórax (14) (12) (14) (ver figuras N°31 y 32).

Figuras N°31 y 32. Variantes de la posición fetal



Fuente: Elaboración propia, marzo del 2018

- Posición de depage

Es la posición prona en V invertida, cuyo vértice es la pelvis y las ramas del tronco son las extremidades inferiores (13) (15) (ver figura N°33).

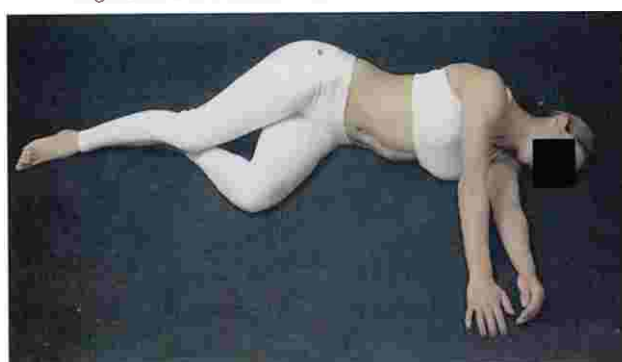Figura N°33. Posición de depage



Fuente: Elaboración propia, marzo del 2018

- Posición de las extremidades
- a) **Brazos en extensión:** es cuando una o ambas manos están alejadas del tronco del cuerpo (ver figura N°34).

Figura N°34. Posición con brazos en extensión



Fuente: Elaboración propia, marzo del 2018

- b) **Brazos en aducción:** cuando una o ambas manos están cerca o pegadas al tronco del cuerpo (ver figura N°35).

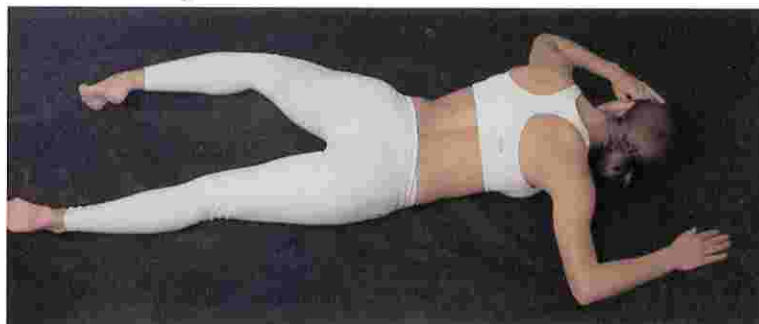Figura N°35. Posición con brazos en aducción



Fuente: Elaboración propia, febrero del 2018.

- c) **Brazos en flexión:** tiene lugar cuando una o ambas extremidades están flexionadas, es importante definir qué extremidad es la que se encuentra en flexión (ver figura N°36).

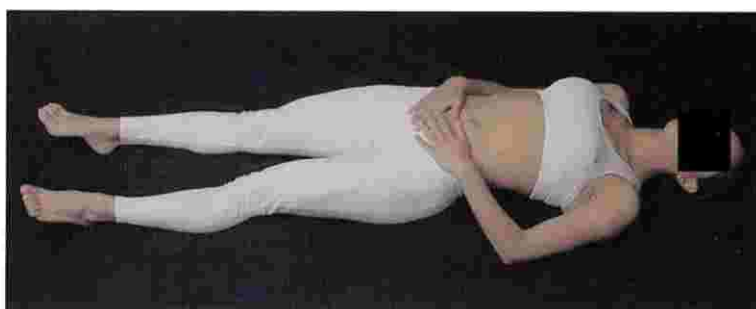Figura N°36. Posición con brazos en flexión



Fuente: Elaboración propia, marzo del 2018

- d) **Piernas en extensión:** a diferencia de las manos, las piernas se consideran en extensión cuando están completamente estiradas (ver figura N°37).

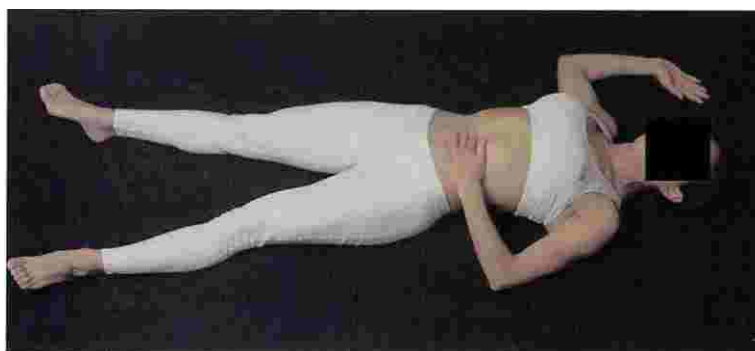
Figura N°37. Posición con piernas en extensión



Fuente: Elaboración propia, marzo del 2018

- e) **Piernas en abducción:** cuando las piernas están en ángulo máximo de 45 grados se consideran en aducción (ver figura N°38).

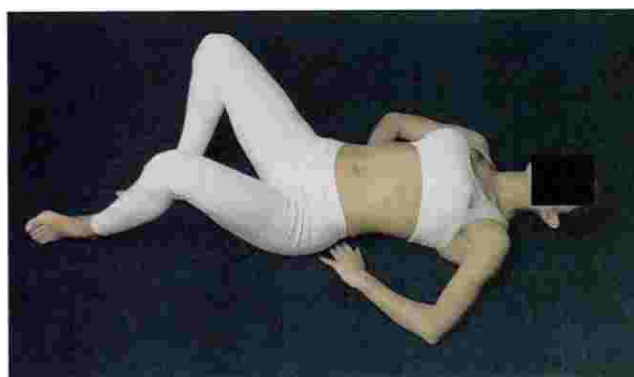Figura N°38. Posición con piernas en abducción



Fuente: Elaboración propia, marzo del 2018

- f) **Piernas en flexión:** es importante tomar nota cuál de las dos piernas es la que está en flexión; en el caso de violación es común que ambas piernas presenten esta posición (ver figura N°39).

Figura N°39. Posición con piernas en flexión



Fuente: Elaboración propia, marzo del 2018

Tabla N°1. Posibles maneras de muerte según posición cadavérica

Posición del cuerpo	Etiología médico legal	Delito según Código Penal (16)
1. Decúbito dorsal o supino	Homicidios y accidentes (caídas, precipitaciones, hechos de tránsito)	Arts. 251 (sus agravantes y atenuantes) y 270 (sus agravantes y atenuantes)
2. Decúbito ventral o prono	Homicidios, accidentales (caídas, precipitaciones, hechos de tránsito)	Arts. 251 (sus agravantes y atenuantes) y 270 (sus agravantes y atenuantes)
3. Decúbito lateral derecho	Homicidios, accidentales (caídas, precipitaciones, hechos de tránsito)	Arts. 251 (sus agravantes y atenuantes) y 270 (sus agravantes y atenuantes)
4. Decúbito lateral izquierdo	Homicidios, accidentales (caídas, precipitaciones, hechos de tránsito)	Arts. 251 (sus agravantes y atenuantes) y 270 (sus agravantes y atenuantes)
5. Posición sedente	Homicidios, suicidios	Arts. 251 (sus agravantes y atenuantes), en especial art. 256
6. Suspensión completa	Suicidios, homicidios	Arts. 251 (sus agravantes y atenuantes), en especial art. 256
7. Suspensión incompleta	Suicidios, homicidios	Arts. 251 (sus agravantes y atenuantes), en especial art. 256
8. Sumersión completa	Accidentales, suicidios, homicidios	Arts. 251 (sus agravantes y atenuantes), en especial art. 256
9. Sumersión incompleta	Accidentales, suicidios, homicidios	Arts. 251 (sus agravantes y atenuantes), en especial art. 256
10. Posición del boxeador	Accidentales, homicidios	Arts. 251 (sus agravantes y atenuantes)
11. Posición fetal	Homicidio	Arts. 251 (sus agravantes y atenuantes)
12. Tónico-cervical asimétrico (esgrimista)	Accidentales, homicidios	Arts. 251 (sus agravantes y atenuantes)
13. Roser o Proetz	Homicidio, suicidio	Arts. 251 (sus agravantes y atenuantes), en especial art. 256
14. Posición Genu/pectoral	Violaciones, manos atadas	Arts. 251 (sus agravantes y atenuantes), 308 y sus agravantes y atenuantes

Fuente: Elaboración propia, 2018

CONCLUSIONES

- Existen diferentes tipos de posiciones cadavéricas importantes dentro de una escena del hecho, que pueden ser calificadas en tres hipótesis: que el sujeto pasivo haya sufrido un homicidio, que se haya suicidado o que a sufrido un accidente (ya sea por descuido o provocado por un tercero).
- También cobra importancia para la investigación criminal el determinar si el cadáver fue movido de su posición original o del lugar del hecho.
- Una buena descripción de la posición cadavérica orientará al perito, al investigador asignado, a los policías y al fiscal para determinar la posible causa de muerte, así como direccionar la investigación preliminar del hecho o, en su caso, determinar que el hecho carece de relevancia penal.

REFERENCIAS BIBLIOGRÁFICAS

- 1) Código de Procedimiento Penal Boliviano. Ley 1970 de 24 de marzo de 1999. La Paz, Bolivia: Ministerio de Justicia Dirección General de Asuntos Jurídicos. 1999.
- 2) VILLAVICENCIO J. Criminalística. México: Ed. Instituto de formación profesional, procuraduría general de justicia del Distrito Federal. 1978.
- 3) SIMONIN C. Medicina legal judicial. Barcelona, España: JIMS.1972
- 4) VILLAVICENCIO M. Procedimientos de Investigación Criminal. México: LIMUSA. 1974
- 5) CARVAJAL H y colaboradores. Manual de Medicina Legal en Emergencias (Tomo Dos). Sucre: imp. Águila del sur. 1era edición. 2017. Depósito legal nro. 3- 1- 682- 16. Número ISBN: 978- 99974- 75- 08- 4. R. A. SENAPI Nro. 1- 2098/2017.
- 6) SIMONIN C. Medicina Legal Judicial. Barcelona, España: JIMS. 1972, p. 207.
- 7) SIMONIN C. Medicina Legal Judicial. Barcelona, España: JIMS. 1972, p. 208.
- 8) INSTITUTO DE MEDICINA LEGAL DEL PERÚ. Guía Médico Legal, Evaluación Física de la Integridad Sexual, segunda versión. Lima, Perú: Instituto de Medicina Legal del Perú "Dr. Leonidas Avendaño Ureta". p.40
- 9) VARGAS S, SOLANO L y BONILLA R. Análisis Médico Legal de los Homicidios en Costa Rica en el 2008. Costa Rica: Rev. Medicina legal de Costa Rica. 2010; 27(2). ISSN 1409-0015.
- 10) SODERMAN H. y O'CONNELL J. Métodos Modernos de Investigación Policiaca. México: LIMUSA.1972.
- 11) PATITÓ J. Tratado de Medicina Legal y Elementos de Patología Forense. Buenos Aires, Argentina: Editorial quorum. 2003.
- 12) CASTILLO M. Manejo del Cadáver en la Escena del Crimen. El grado académico de licenciada en ciencias jurídicas y sociales. Universidad Rafael Landívar. Guatemala 2014. P.15.
- 13) ROLDÁN J. y SOLANO L. Medicina Legal. Costa Rica: Departamento de medicina legal. Organismo de investigación judicial. Poder judicial. Medicina legal de Costa Rica, 2001, p.18.
- 14) PALOMO J. y RAMOS V. Papel del Médico forense en la Inspección Ocular y Levantamiento del Cadáver. Málaga, España: Cuadernos de medicina forense. 2004. p. 36, 41-57.
- 15) UGALDE J. El Derecho a la Autopsia Médico Legal: el Caso del Privado de Libertad. Revista latinoamericana de derecho médico y medicina legal, 1998-1999. Costa Rica. P. 33-38.
- 16) Código Penal Boliviano. Decreto Ley 10426 de 23 agosto de 1972. Elevando a rango de Ley el 10 de marzo de 1997, ley 1768. La Paz, Bolivia: República de Bolivia. 1997.

Copyright (c) 2018 Hugo Eduardo Carvajal Oviedo; Erika Sakuma Calatayud; Gladys Betty Chambi Cahuana; Edgard Earl Petersen Kelley y Higüi Delgado Zarate.



Este texto está protegido por una licencia [Creative Commons 4.0](https://creativecommons.org/licenses/by/4.0/).

Usted es libre para Compartir —copiar y redistribuir el material en cualquier medio o formato— y Adaptar el documento —remezclar, transformar y crear a partir del material— para cualquier propósito, incluso para fines comerciales, siempre que cumpla la condición de:

Atribución: Usted debe dar crédito a la obra original de manera adecuada, proporcionar un enlace a la licencia, e indicar si se han realizado cambios. Puede hacerlo en cualquier forma razonable, pero no de forma tal que sugiera que tiene el apoyo del licenciante o lo recibe por el uso que hace de la obra.

[Resumen de la licencia](#) - [Texto completo de la licencia](#)