

## Reporte de Caso

DOI: <https://doi.org/10.52428/20756208.v13i34.489>

## Variación anatómica alta de la arteria braquial en piezas morfológicas. Anfiteatro Universidad Privada del Valle Cochabamba

### High anatomical variation of the braquial artery in morphological pieces. Universidad Privada del Valle Cochabamba Amphitheater

Carmen Torrejon 1. José Miguel Pary 2.

1. Médico Cirujano. Docente de Anatomía. Universidad Privada del Valle.  
*carmen\_torr@yahoo.es*
2. Médico Cirujano. Docente de Anatomía. Universidad Privada del Valle.  
*jmiguelpary@gmail.com*

#### RESUMEN

Durante la disección de Anatomía Humana se observaron frecuentemente variaciones en el origen de troncos arteriales importantes en las extremidades superiores, como es el caso de la división alta de la arteria braquial, descrita por diversos autores clásicos y contemporáneos. Se realizó un trabajo de investigación de tipo descriptivo y observacional donde se estudiaron 63 miembros superiores disecados en los depósitos de piezas anatómicas del Anfiteatro de la Universidad Privada del Valle. Se procedió a la observación de piezas con registro y procesamiento de los datos, con lo que se determinó que 4 (6,34 %) de las 63 piezas observadas corresponden a variaciones en la división alta de la arteria braquial; en 3 de ellas se observó que la división se produce en la unión del tercio superior con el tercio medio del brazo y en 1 caso se producía en el tercio medio del brazo al comparar este resultado con lo descrito en el tratado de Anatomía Humana de Testut, con un porcentaje casi coincidente. En un estudio similar realizado en la ciudad de La Paz por el Dr. Álvarez, se encontraron 4 casos en más de 200 cadáveres, siendo entonces esta variante menos frecuente. Es importante tomar en cuenta la presencia de variaciones arteriales al planificar intervenciones en extremidades superiores, pues conocerlas evita lesiones de la red capilar;

por ello, se sugiere sistematizar el registro de variaciones anatómicas, ya que es importante resaltar en el ámbito educativo la observación sistematizada, para así formar criterio clínico en el futuro profesional en salud.

**Palabras clave:** Arteria Braquial. Variaciones anatómicas. Anatomía de las arterias.

#### ABSTRACT

During the dissection of Human Anatomy, variations in the origin of important arterial trunks in the upper extremities are frequently observed, as is the case of the high division of the brachial artery, described by several classic and contemporary authors. A descriptive and observational research work was carried out. 63 superior members were dissected in the deposits of anatomical parts of the Amphitheater of the Universidad Privada del Valle were studied. We proceed to the observation of pieces with record and when processing the data, it is determined that 4 (6,34 %) of the 63 pieces observed correspond to variations in the high division of the Brachial artery; in 3 of them it is observed that the division occurs in the union of the upper third with the middle third of the arm and in 1 case it occurred in the middle third of the arm. When comparing this result with that described in the Human Anatomy treaty of Testut, with an

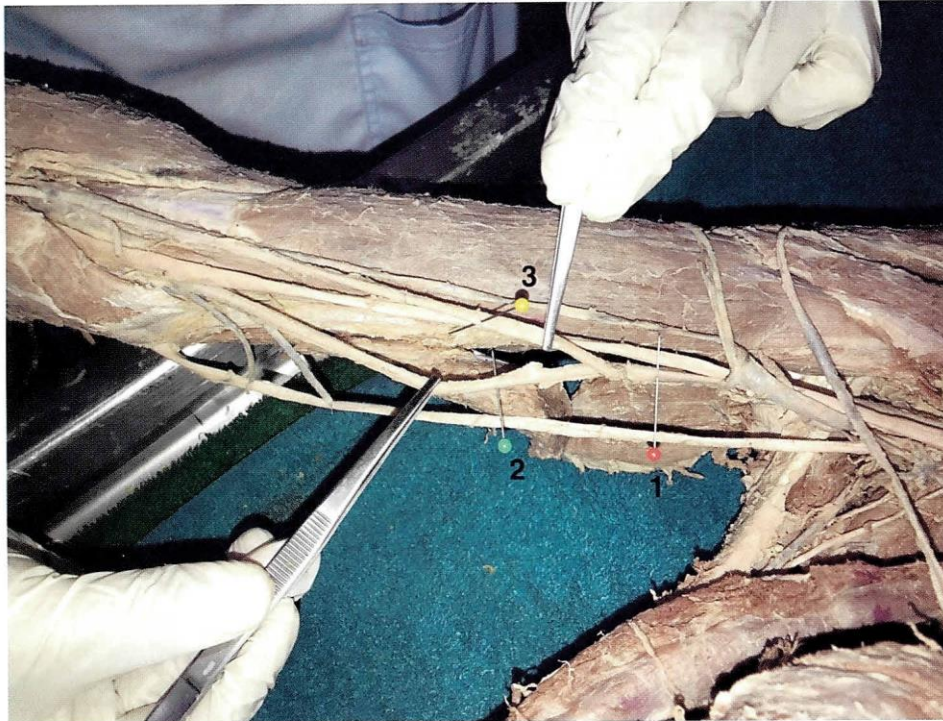almost coincident percentage. In a similar study carried out in the city of La Paz by Dr. Álvarez, 4 cases were found in more than 200 corpses, this variant being less frequent. It is important to consider the presence of arterial variations when planning interventions in the upper extremities, knowing these variants avoids lesions of the capillary network. For this reason, it is suggested to systematize the registry of anatomical variations since it is important to highlight the systematized observation in the educational field, to form a clinical criterion in the future professional health.

**Keywords:** Brachial artery. Anatomical variations. Anatomy of the arteries.

## INTRODUCCIÓN

Durante la disección de Anatomía Humana, se observan frecuentemente variaciones en el origen de troncos arteriales importantes en las extremidades superiores, como es el caso de la división alta de la arteria braquial, descrita por diversos autores clásicos y contemporáneos. Es así que se cita a Moore, quien menciona lo que sucede en la mayoría de los casos respecto a esta arteria: “*Termina en la fosa del codo frente al cuello del radio, donde recubierta por la aponeurosis bicipital se divide en las arterias radial y ulnar*” (1).

Fotografía N°1. División normal de la arteria braquial



1 Alfiler rojo: arteria braquial 2 Alfiler verde: arteria radial 3 Alfiler amarillo: arteria cubital (ulnar)

Fuente: Elaboración propia, julio 2018

El mismo autor afirma que: “*En ocasiones, la arteria braquial se divide a un nivel más proximal de lo que es habitual. En ese caso, las arterias ulnar y radial empiezan en la porción superior o media del brazo, y el nervio mediano pasa entre ambas*” (1).

En el tratado de Anatomía humana de Testut se menciona: “... se ve con bastante frecuencia (una vez cada ocho o diez sujetos) bifurcarse la arteria humeral más arriba del codo. Esta división llamada alta o prematura, se efectúa lo más a menudo en el tercio superior del brazo; pero se la encuentra también, aunque rara vez, bien en el tercio medio, bien en el tercio inferior” (2).

En el libro de Anatomía de Grey se lee acerca de esta variación: “...frecuentemente se divide a un nivel más alto de lo normal, resultando de esta de esta división alta tres vasos: arteria radial, arteria cubital y arteria interósea común...” (3).

Es así que en las prácticas de disección en la gestión 2017, en salas de anatomía de la Unidad de Morfología de la Facultad de Ciencias de la Salud de la Universidad Privada del Valle Cochabamba, se observan piezas anatómicas con variaciones en el nivel de división de la arteria braquial. Se procede a la observación de piezas con registro y al procesamiento de datos, con lo que se determina que 4 de las 63 piezas observadas corresponden a variaciones en la división alta de la arteria Braquial. Este artículo refleja la evidencia de la división alta de la arteria braquial en piezas anatómicas, para contribuir de esta manera en la interpretación de información similar publicada en Bolivia y Sudamérica, aportando así a la base de datos de variaciones anatómicas en nuestra región.

## MATERIALES Y MÉTODOS

Para este trabajo de investigación se utilizó el método descriptivo y de observación. Se estudiaron 63 miembros superiores disecados y guardados en los depósitos de piezas anatómicas del Anfiteatro de la Universidad Privada del Valle.

- Instrumental
  - Estuche de disección: pinzas anatómicas, tijeras curva y recta
  - Guantes de látex, batas, barbijos, gorros
  - Regla

- Técnica

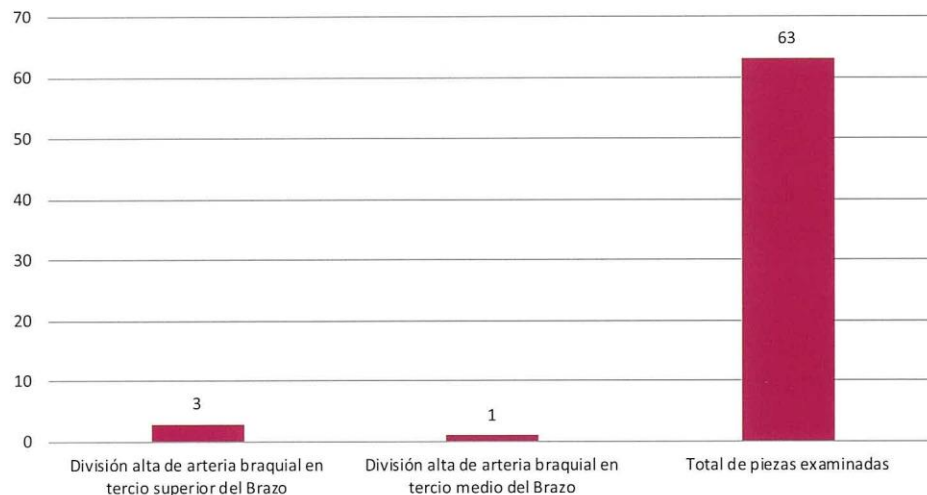
Siguiendo normas de bioseguridad se inspeccionaron las estructuras vasculares arteriales en la región braquial anterior y de la fosa del codo. En aquellos miembros superiores en los que se encontró un origen alto de las arterias Radial y Ulnar se procedió a medir la distancia desde la línea biepicondilar hasta la bifurcación de la arteria braquial. También se observaron las relaciones que tienen la arteria radial y ulnar con el nervio mediano.

## RESULTADOS

Los resultados obtenidos al finalizar la revisión de 63 piezas, fueron 4 casos de división alta de la arteria braquial. A continuación se demuestra la comparación de los datos relevantes, mismos que se ilustran en la figura N°1 y se describen los hallazgos sobresalientes en el cuadro N° 1.

De los 63 miembros superiores revisados, se determina la división alta de la arteria braquial en cuatro piezas (6,4 %). En 3 de ellas se observa que la división se produce en la unión del tercio superior con el tercio medio del brazo y en un caso se producía en el tercio medio del brazo.

Gráfico N°1. Comparación entre el total de piezas observadas y piezas con variantes



Fuente: Elaboración propia, octubre 2016

Cuadro N° 1. Observaciones realizadas en salas de morfología (sólo se registran variantes)

Número de sala	Variación observada	Descripción
M1-M2	Origen alto de las arterias radial y cubital	La bifurcación es realizada en el tercio superior del brazo, en la unión con el tercio medio a 18 cm de la línea biepicondilar. La arteria radial se cruza con el nervio mediano y después se relaciona con la arteria cubital en su fosa.
M10	Origen alto de las arterias radial y cubital	La bifurcación se realiza en el tercio medio a 12,5 cm de la línea biepicondilar. La arteria radial se cruza con el nervio mediano y después se relaciona con la arteria cubital en su fosa.
M9	Origen alto de las arterias radial y cubital	La bifurcación se realiza en la unión del tercio superior con el tercio medio a 16,5 cm de la línea biepicondilar. La arteria radial se cruza con el nervio mediano y después se relaciona con la arteria Cubital en su fosa.
M12	Origen alto de las arterias radial y cubital	La bifurcación se realiza en la unión del tercio superior con el tercio medio a 16,5 cm de la línea biepicondilar.

Fuente: Elaboración propia, octubre 2016


## DISCUSIÓN

Al comparar este resultado con lo descrito en el Tratado de Anatomía Humana de Testut (2), se puede ver que el porcentaje es casi coincidente, afectado seguramente por la cantidad de piezas observadas.

En un estudio similar realizado en la ciudad de La Paz por el Dr. Álvarez se encontraron 4 casos en más de 200 cadáveres, siendo entonces esta variante menos frecuente (4).

Es importante tomar en cuenta la presencia de variaciones arteriales al planificar intervenciones en extremidades superiores, pues conocerlas evita lesiones de la red capilar que podrían producir gangrena en caso de administrar accidentalmente ciertos medicamentos en el sistema arterial (5). Por ello, se sugiere sistematizar el registro de variaciones anatómicas en salas de anatomía, ya que es importante resaltar en el ámbito educativo la observación sistematizada, para así formar un criterio clínico en el futuro profesional en salud.

Fotografía N°2. División de la arteria braquial en el tercio superior del brazo



1 Alfiler rojo: arteria braquial 2 Alfiler verde: arteria radial 3 Alfiler amarillo: arteria cubital (ulnar)  
Fuente: Elaboración propia, julio 2018

Fotografía N° 3. División de la arteria braquial en el tercio medio del brazo



1 Alfiler rojo: arteria braquial 2 Alfiler verde: arteria radial 3 Alfiler amarillo: arteria cubital (ulnar)  
Fuente: Elaboración propia, julio 2018

**REFERENCIAS BIBLIOGRÁFICAS**

- 1) MOORE K., DAILEY A. y AGUR A. Anatomía con orientación clínica. (7º Ed.) Lippincott, Philadelphia, Estados Unidos: Williams & Wilkins; 2013.
- 2) TESTUT L. y LATAJET A. Tratado de Anatomía Humana. Barcelona, España: Ed. Salvat; 1980. Tomo II.
- 3) GARDNER E., GRAY D. y O` RAHILLY R. Anatomía. Estudio por Regiones del Cuerpo Humano. Barcelona, España: Ed. Salvat S. A. 1967.
- 4) ÁLVAREZ O., CAMPOHERMOSO O. y ÁLVAREZ G. Bifurcación alta de la arteria braquial (humeral). La Paz, Bolivia: Cuadernos Hospital de Clínicas; 2014; 55(2).
- 5) TANK P. Manual de disección. (14º Ed.) Lippincott, Philadelphia, Estados Unidos: Williams & Wilkins; 2011.

Derechos de Autor © 2018 Carmen Torrejon; José Miguel Pary.



This work is licensed under a [Creative Commons Attribution 4.0 International License](https://creativecommons.org/licenses/by/4.0/).

Usted es libre para Compartir –copiar y redistribuir el material en cualquier medio o formato –y Adaptar el documento –remezclar, transformar y crear a partir del material –para cualquier propósito, incluso para fines comerciales, siempre que cumpla la condición de:

Atribución — Usted debe dar crédito a la obra original de manera adecuada, brindar un enlace a la licencia, e indicar si se han realizado cambios. Puede hacerlo en cualquier forma razonable, pero no de forma tal que sugiera que usted o su uso tienen el apoyo de la licenciante.