

Artículo científico**Variación en el origen de la arteria vertebral izquierda: a propósito de un caso****Variation in the origin of the left vertebral artery: about a case**

Manuel Alejandro Yupanqui 1. Hugo Vincent García Meza 2. Camila Valeria Rojas 3. Rafaela Maria Aguirre 4. Karen Jhovana Vargas 5. Carlos Miguel Siles 6.

1. Docente Anatomía Humana. Universidad Privada del Valle La Paz
the_one344@hotmail.com
2. Estudiante de Medicina, Universidad Privada del Valle La Paz
hugogarciameza@gmail.com
3. Estudiante de Medicina, Universidad Privada del Valle La Paz
rojaspalmacamila@gmail.com
4. Estudiante de Medicina, Universidad Privada del Valle La Paz
feaguirresuguiura@gmail.com
5. Médico Residente - Medicina Interna 2do año. Hospital Roberto Galindo.
karenvargasticona@gmail.com
6. Estudiante de Medicina, Universidad Privada del Valle La Paz
csiles98@gmail.com

RESUMEN

Los vasos vertebrales son vasos cervicales profundos, originados generalmente de las arterias subclavias. Con el objetivo de documentar y dar a conocer a los profesionales de medicina la existencia de una variante (que discrepa de la teoría), se reporta este caso resultante de una disección de rutina realizada en el anfiteatro de la Universidad del Valle, La Paz. Se trata de un hallazgo incidental único encontrado en el lado izquierdo de una pieza cadavérica, en la cual la arteria vertebral presenta un origen aberrante, con nacimiento de forma directa del arco aórtico entre las arterias carótida primitiva y subclavia, con importante relación con el vago del mismo lado. La literatura refiere el origen de esta arteria como rama colateral de la arteria subclavia; diversos estudios (tanto en piezas cadavéricas como imagenológicos) indican incidencias de 3 y 8,3% respecto a diversas variantes de la arteria vertebral y otros ramos del cayado aórtico antes del 2000, posteriormente se tienen datos de 2,4 y 5,8% (habiendo mucha discrepancia en el tema). Un estudio obtuvo en 2016 un 84,6% de incidencia, siendo esto más relevante, además que incluyó la variante en el tipo III según Liechty. Estos datos presentados, junto con el hallazgo en estudio, nos llevan a concluir que el origen aberrante de la arteria vertebral izquierda es muy frecuente y su incidencia aumenta proporcionalmente, denotando mucha variación de resultados entre investigadores, pero no así su importancia en el ámbito clínico quirúrgico para evitar confusiones y diagnósticos errados.

Palabras Clave: Arteria Vertebral Izquierda. Arco Aórtico. Origen Anómalo. Arteria Subclavia Izquierda. Variante Anatómica.

ABSTRACT

The vertebral vessels are deep cervical ones that should raise from the subclavian arteries. During a dissection at the amphitheater of the Universidad Privada del Valle La Paz, it was discovered a variation (which doesn't follow the current theory), in order to improve knowledge on medical professionals about the existence of this anomaly, it was decided to report this case. It's about a unique incidental discovery, founded at the left side of a cadaveric piece in which the left vertebral artery has an anomalous origin raising directly from the aortic arch between left primitive carotid artery and left subclavian artery, with an important relation with vagus nerve. Literature refers the origin of the left vertebral artery as a collateral branch of the subclavian artery; studies made on cadaveric pieces and imaging studies made before 2000 point incidences between 3 and 8,3% respect of variants on the left vertebral artery and another branch of the aortic arch, meanwhile studies made after 2000 show an incidence between 2,4 and 5,8% in general population showing disagreement between the information. In 2016 this percentage has an important increase with an 84,6%, besides including the variant in type III according to Liechty. The mentioned data, along with the finding done through the research, allow us to conclude that the non-traditional origin of the left vertebral artery is very frequent, and its incidence increases proportionally, causing a variation in researchers results, but not so with regards to the importance of knowledge in the field of clinical surgery to avoid confusion and inaccurate diagnoses.

Keywords: Left Vertebral Artery. Aortic Arch. Anomalous Origin. Left Subclavian Artery. Anatomical Variant.

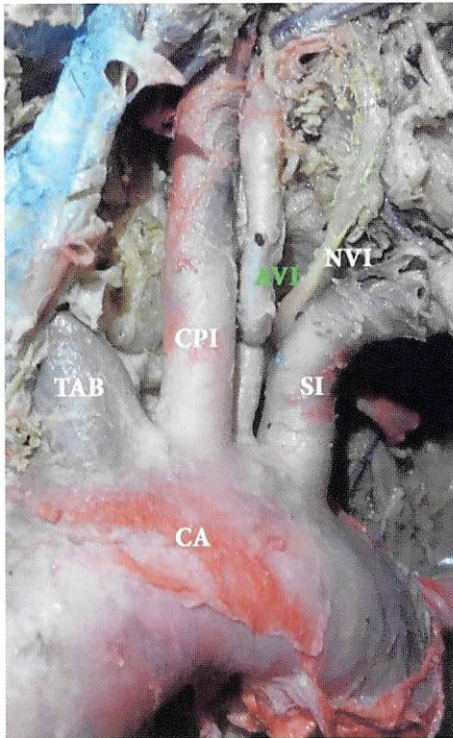
INTRODUCCIÓN

Las arterias vertebrales, como vasos cervicales profundos, son de origen subclavio (como reporta la literatura) (1) (2). Sin embargo, varios estudios indican una gran incidencia de casos aberrantes en su origen que pueden ser de causa embrionaria (3) (4) (5), aunque no así en nuestro medio, siendo que estas derivan durante su desarrollo del cuarto arco aórtico, pudiendo en dicha etapa persistir en su origen junto a otras ramas colaterales como variantes del cayado aórtico (6) (7). Tal es el hallazgo evidenciado en el anfiteatro de la Universidad Privada del Valle La Paz en Marzo de 2017, respecto del origen anómalo de la arteria vertebral del lado izquierdo, naciendo esta directamente del arco aórtico y no como rama colateral de la arteria subclavia, misma que corresponde a la variedad tipo III según la clasificación de Liechty (8) con una incidencia del 81,9 % en estudios más actuales (9). De esta manera, con el presente trabajo, se pretende documentar esta variante y sentar un precedente que debe considerarse en el ámbito clínico y quirúrgico.

Presentación del caso

Se trata de un hallazgo en una disección cadavérica realizada en el anfiteatro de la Universidad del Valle de la ciudad de La Paz, en el cual se encontró que la arteria vertebral izquierda tiene un origen anómalo directamente del cayado aórtico (ver figura N°1) y no así como rama colateral de la arteria subclavia, evidenciando que la misma nace entre el tronco carotideo primitivo y la subclavia izquierda y no presenta espacios hacia el sector medial o lateral de dichas arterias (ver figura N°2), teniendo un trayecto ascendente casi verticalizado, paralelo a la carótida común izquierda por medial y el nervio vago izquierdo por lateral, con unos 7 cm de longitud (ver figura N°3), posterior al cual realiza una acodadura hacia medial en 2 cm, pasando por detrás de dicho tronco hasta alcanzar el orificio transversal de la sexta vértebra cervical.

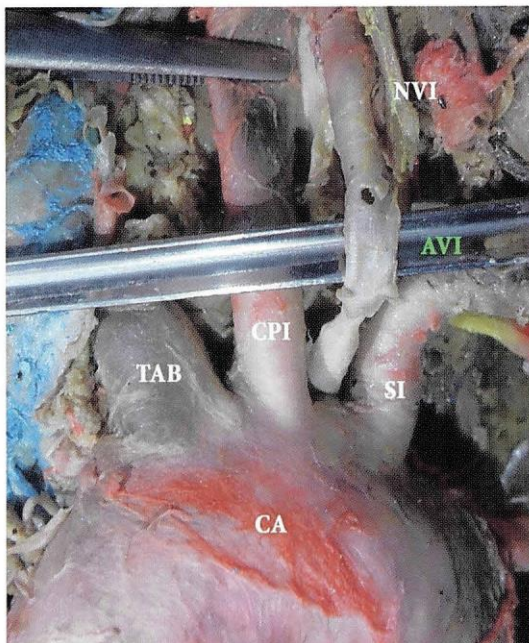
Figura N°1. La arteria vertebral izquierda tiene un origen anómalo directamente del cayado aórtico



- CA:** Cayado Aórtico
- TAB:** Tronco Arterioso Braquiocefálico
- CPI:** Carótida Primitiva Izquierda
- AVI:** Arteria Vertebral Izquierda
- SI:** Subclavia Izquierda
- NVI:** Nervio Vago Izquierdo

Fuente: Universidad Privada del Valle, 28 de marzo de 2017.

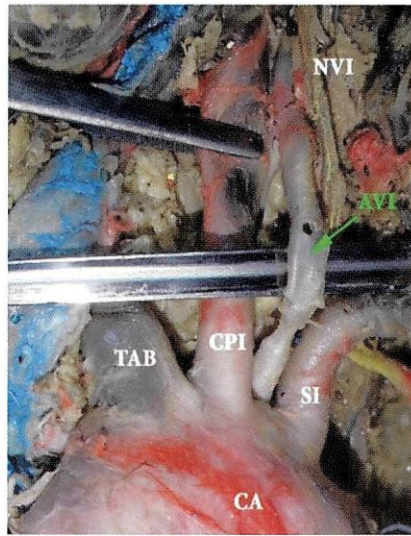
Figura N°2. La arteria vertebral izquierda nace entre el tronco carotideo primitivo y la subclavia izquierda, sin espacios hacia medial o lateral de dichas arterias



- CA:** Cayado Aórtico
- TAB:** Tronco Arterioso Braquiocefálico
- CPI:** Carótida Primitiva Izquierda
- AVI:** Arteria Vertebral Izquierda
- SI:** Subclavia Izquierda
- NVI:** Nervio Vago Izquierdo

Fuente: Universidad Privada del Valle, 28 de marzo de 2017.

Figura N°3. La arteria vertebral izquierda tiene un trayecto ascendente casi verticalizado, paralelo a la carótida común izquierda por medial y el nervio vago izquierdo por lateral, con unos 7cm de longitud



- CA:** Cayado Aórtico
- TAB:** Tronco Arterioso Braquiocefálico
- CPI:** Carótida Primitiva Izquierda
- AVI:** Arteria Vertebral Izquierda
- SI:** Subclavia Izquierda
- NVI:** Nervio Vago Izquierdo

Fuente: Universidad Privada del Valle, 28 de marzo de 2017.

DISCUSIÓN

La literatura anatómica que se tiene como referencia bibliográfica en los centros de formación de nuestro medio, como Rouviere (1) y Latarjet (2), describen el origen de la arteria vertebral como una rama colateral de la arteria subclavia. Sin embargo, Testut también hace notar variaciones en el origen, calibre y distribución de este vaso arterial (10), así como casos reportados en estudios que datan de siglos pasados (11) (12), donde se encuentra una incidencia de entre 3 y 8,3% (3) (5) (13) (14) o de 59% (15) basados en disecciones cadavéricas. Por otra parte, estudios posteriores al 2000 muestran una frecuencia de entre 2,4 y 5,8% (16) (19), tal como se ve reflejado en el estudio de Elumalai (ver tabla N°1) (20) (22).

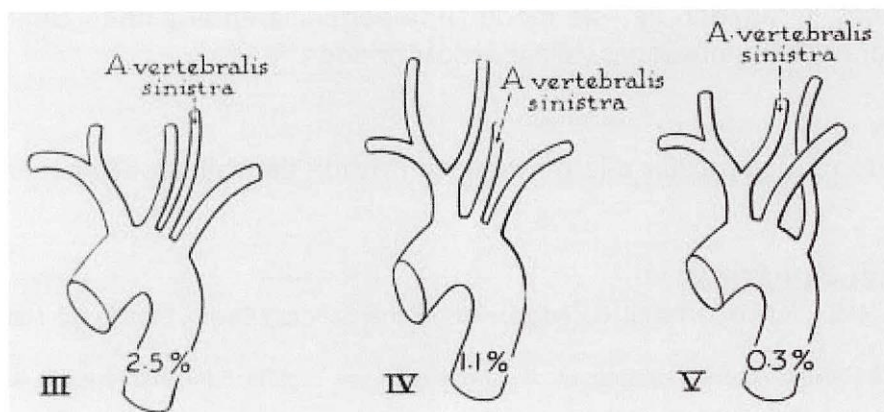
Tabla N°1. Incidencia de casos reportados en diferentes gestiones y trabajos, revisados durante la gestión 2016

PREVIOUS WORKERS	INCIDENCE (%)
Bean et al. (1905)	5.2%
Adachi et al. (1928)	5.4 %
Aso et al. (1932)	3.2%
Mori et al. (1941)	6.9%
Stein et al. (1962)	6.0%
Argenson et al. (1980)	5.8%
Nizanowski et al. (1982)	3.1%
Lipper Pab et al. (1985)	3.0%
Cavdar et al. (1989)	8.3%
Takafuji et al. (1991)	6.9%
Vorster et al. (1998)	5.0%
Komiyama et al. (2001)	2.4%
Panicker et al. (2002)	5.0%
Yamaki et al. (2006)	5.8%
Nurcan Imre et al. (2010)	2.5%
Shi-Min Yuan (2016)	84.8%

Fuente: Elumalai G et al (3).

No obstante, a diferencia de estos bajos índices reportados, el año 2016 se encontró en Brasil un porcentaje de 81,9% (con una variante de un total de 1 231 casos) (9), siendo este dato el más representativo por la magnitud del estudio, ya que además concuerda con el hallazgo descrito en el presente trabajo, que a su vez encuadra en la variedad tipo III propuesta por Liechty (8) (ver figura N°4), teniendo en cuenta la existencia de otros esquemas similares que corresponden al tipo IV según Adachi (11) y tipo C según Thompson (12), como antecesores del primero.

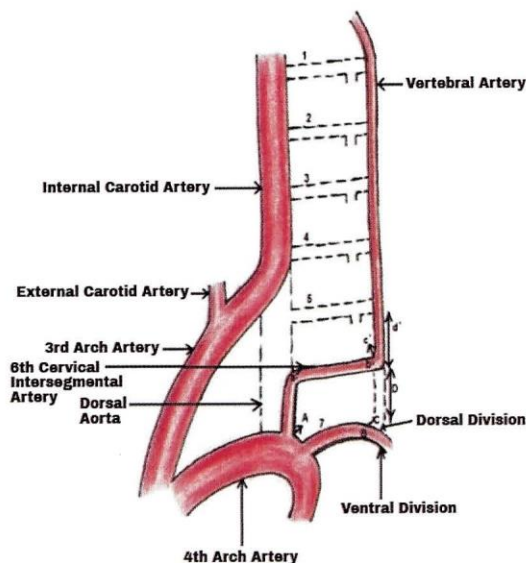
Figura N°4. Clasificación porcentual de las variantes de la arteria vertebral según Liechty; el hallazgo corresponde al tipo III



Fuente: Liechty et al, 1956 (8)

Una probable causa de estas variedades es la persistencia del 4to arco aórtico, con sus colaterales intersegmentarias 6ta y 7ma (ver figura N°5), las cuales originan dichos troncos en una etapa embrionaria, como lo reportan Karande y Oguz (4) (19).

Figura N°5. Probable causa de estas variedades es la persistencia del 4to arco aórtico, con sus colaterales intersegmentarias 6ta y 7ma



Fuente: Karande NA et al, 2014 (4).

Concordando con ciertos autores, enfatizamos la importancia de este descubrimiento al momento de realizar intervenciones quirúrgicas cervicales (23) (24) o torácicas (25) en estudios imagenológicos (TAC, RMN, Angiografías, etc.) (19) (20) (26), así como autopsias y otros procedimientos que son de interés para profesionales de la salud (18) (27) (29).

CONCLUSIÓN

Habiendo analizado los datos encontrados, se denota que esta variante representa una de las más frecuentes respecto a las anomalías del cayado aórtico y sus colaterales, donde además destaca una gran variabilidad en cuanto a los porcentajes que se manejan con un aumento súbito en su incidencia en los últimos años, resaltando de este modo su importancia en el ámbito clínico, quirúrgico e imagenológico para evitar confusiones y diagnósticos errados.

Agradecimientos

Un agradecimiento muy particular a la Universidad Privada del Valle por fomentar y apoyar este trabajo.

REFERENCIAS BIBLIOGRÁFICAS

- (1) ROUVIERE H, DELMAS A. Arteria Vertebral. En: Anatomía Humana; Cabeza y Cuello. España: Ed. Masson. 11va Edición. 2005. p. 238-40.
- (2) LATARJET M, RUIZ LIARD A. Arteria vertebral. En: Anatomía Humana. España: Ed. Panamericana. 4ta Edición. 2011. p. 1017-8.
- (3) ELUMALAI G. et al. Common anomalous origin of left vertebral artery. [Internet] India: Elixir Embryology 99; 2016 [Consultado 13 de agosto de 2017] Disponible en: http://www.academia.edu/29502765/COMMON_ANOMALOUS_ORIGIN_OF_LEFT_VERTEBRAL_ARTERY.pdf
- (4) KARANDE NA, AMBIYE MV, KHAMBATTA S. Anatomical variation of the origin of the left vertebral artery from the arch of aorta – a case report. [Internet] Londres, Reino Unido: Int J of Anat Var; 2014 [Consultado 13 de agosto de 2017]. Disponible en: <http://www.pulsus.com/abstract/anatomical-variation-of-the-origin-of-the-left-vertebral-artery-from-the-arch-of-aorta--a-case-report-1844.html>.
- (5) IMRE N, YALCIN B, OZAN H. Unusual origin of the left vertebral artery. [Internet] Londres, Reino Unido: Int J Anat Var; 2010 [Consultado 13 de agosto de 2017]. Disponible en: <http://www.pulsus.com/abstract/unusual-origin-of-the-left-vertebral-artery-1698.html>
- (6) ÇETIN İ, VARAN B, ARMAN ÖRÜN U, TOKEL K. Tronco común de arterias subclavia y vertebral: Una nueva anomalía del cayado aórtico. [Internet] España: Ann Cir Vasc; 2009 [Consultado 13 de agosto de 2017]. Disponible en <http://www.elsevier.es/es-revista-anales-cirugia-vascular-280-articulo-tronco-comun-arterias-subclavia-vertebral-S1130254209000581>
- (7) FRANCIS LSB, GARDNER MT, LODENQUAI PB. Arteria lusoria, truncus bicaroticus, variant left vertebral artery. [Internet] Londres, Reino Unido: Int J Anat Var; 2017 [Consultado 13 de agosto de 2017]. Disponible en: <http://www.pulsus.com/abstract/arteria-lusoria-truncus-bicaroticus-variant-left-vertebral-artery-3027.html>
- (8) LIECHTY JD, SHIELDS TW, ANSON BJ. Variations pertaining to the aortic arches and their branches; with comments on surgically important types. [Internet] EE. UU.: Q Bull Northwest Univ Med Sch; 1957 [Consultado 15 de agosto de 2017]. Disponible en: https://www.ncbi.nlm.nih.gov/pmc/articles/PMC3803575/pdf/QBullNorthwestUnivMedSch-31-2-136_29.pdf
- (9) YUAN S-M. Aberrant Origin of Vertebral Artery and its Clinical Implications. [Internet] Brasil: Rev Bras Cir Cardiovasc J Cardiovasc Surg; 2016 [Consultado el 13 de agosto de 2017] Disponible en: <https://www.ncbi.nlm.nih.gov/pmc/articles/PMC5062690/pdf/rbccv-31-01-0052.pdf>
- (10) TESTUT L, LATARJET M. Arteria Vertebral, Tronco basilar. En: Tratado de Anatomía Humana. Barcelona, España: Ed. Salvat. 9na Edición. 1984. p. 261-7.
- (11) ADACHI B. Beiträge zur Anatomie der Japaner. XIII. Die Varietäten der Verzweigung des Arcus aortae. [Internet] Alemania: Z Für Morphol Anthropol; 1914 [Consultado 15 de agosto de 2017]. Disponible en: https://www.jstor.org/stable/25747740?seq=1#page_scan_tab_contents
- (12) THOMSON A. Third Annual Report of Committee of Collective Investigation of Anatomical Society of Great Britain and Ireland for the Year 1891-92. [Internet] Reino Unido: J Anat Physiol; 1893 [Consultado 15 de agosto de 2017].

Disponible en: <https://www.ncbi.nlm.nih.gov/pmc/articles/PMC1328275/pdf/janatphys00108-0034.pdf>

- (13) SINGLA RK, SHARMA T, SACHDEVA K. Variant origin of left vertebral artery. [Internet] Londres, Reino Unido: Int J Anat Var; 2010 [Consultado el 13 de agosto de 2107] Disponible en: <https://www.pulsus.com/scholarly-articles/variant-origin-of-left-vertebral-artery.pdf>
- (14) PATASI B. Anatomical variation of the origin of the left vertebral artery. [Internet] Londres, Reino Unido: Int J Anat Var; 2009 [Consultado el 13 de agosto de 2017] Disponible en: <https://www.pulsus.com/scholarly-articles/anatomical-variation-of-the-origin-of-the-left-vertebral-artery.pdf>
- (15) AICARDI M, RISTAGNO J, PASTORINO GN, Gonzalez Bustamante C, Acevedo ME, Menojo Kisner A. Variedad en el origen de la Arteria Vertebral. Argentina: Bibliogr Anat Online. 1995; 32(4):79.
- (16) RAPOTRA M, ABRAHAM J, SHARMA A. Anomalous Aortic Origin of Left Vertebral Artery- A Case Report. [internet] India: Int J Health Sci Res IJHSR; 2015 [Consultado 15 de agosto de 2017]. Disponible en: http://www.ijhsr.org/IJHSR_Vol.5_Issue.6_June2015/91.pdf
- (17) INZUNZA H O, BURDILES Á. Arteria Vertebral Izquierda Aberrante. [internet] Chile: Int J Morphol; 2010 [Consultado 17 de agosto de 2017]. Disponible en: <https://scielo.conicyt.cl/pdf/ijmorphol/v28n1/art30.pdf>
- (18) PAREJA JI, ROJO FD, GUZMÁN AM. Variante anatómica de la arteria vertebral izquierda y sus implicaciones clínico-quirúrgicas. [Internet] Colombia: Curare 1(2) 2014; [Consultado 15 de diciembre de 2016]. Disponible en: <https://revistas.ucc.edu.co/index.php/cu/article/view/757/1038>
- (19) OGUZ B, YIGIT AE, OGUZ KK, HALILOGLU M. MDCT angiography of right-sided aortic arch with aberrant left subclavian artery and duplicated left vertebral artery1.75. [Internet] Londres, Reino Unido: Int J Anat Var; 2010 [Consultado 17 de agosto de 2017]. Disponible en: <https://www.pulsus.com/scholarly-articles/mdct-angiography-of-rightsided-aortic-arch-with-aberrant-left-subclavian-artery-and-duplicated-left-vertebral-artery175.pdf>
- (20) KA-TAK W, LAM WWM, YU SCH. MDCT of an Aberrant Right Subclavian Artery and of Bilateral Vertebral Arteries with Anomalous Origins. [Internet] EE. UU.: Am J Roentgenol; 2007 [Consultado 17 de agosto 2017]. Disponible en: <https://www.ajronline.org/doi/pdf/10.2214/AJR.05.0694>
- (21) LEMKE A-J, BENNDORF G, LIEBIG T, FELIX R. Anomalous Origin of the Right Vertebral Artery: Review of the Literature and Case Report of Right Vertebral Artery Origin Distal to the Left Subclavian Artery. [Internet] EE. UU.: Am J Neuroradiol; 1999 [Consultado 20 de agosto de 2017]. Disponible en: <http://www.ajnr.org/content/ajnr/20/7/1318.full.pdf>
- (22) ALBAYRAM S, GAILLOUD P, WASSERMAN BA. Bilateral Arch Origin of the Vertebral Arteries. [Internet] EE. UU.: Am J Neuroradiol; 2002 [Consultado 23 de junio de 2017]. Disponible en: <http://www.ajnr.org/content/ajnr/23/3/455.full.pdf>
- (23) DE PAULI DI, QUINTERO DA, RUIZ RA, FIORILO P, RODRIGUEZ E, VERGER B. Abordaje Posterior de la Columna cervical subaxial, reconocimiento del recorrido y relaciones de la arteria vertebral [Internet] Argentina: Rev Argent Anat Online; 2013 [Consultado 23 junio de 2017]. Disponible en: <http://www.revista-anatomia.com.ar/archivos-parciales/2013-4-supl-revista-argentina-de-anatomia-online-b.pdf>
- (24) ALFIERI AG, FERNÁNDEZ J, MASA, LOPEZ T. Arteria vertebral izquierda aberrante, variaciones de origen y su nacimiento directo del arco aortico. Argentina: Rev Argent Anat Online; 2013 [Consultado 15 de junio de 2017]. Disponible en: <http://www.revista-anatomia.com.ar/archivo/2013-4-supl-revista-argentina-de-anatomia-online.pdf>
- (25) CONESA HA, OTTONE NE, SHINZATO S, PALAZZO M, GARATEGUI L, BASANTA N. Arteria Vertebral Izquierda, Rama directa del Cayado Aortico. Argentina: Bibliogr Anat. 2010; 47(1):62.
- (26) TORNESELLO B, LEMUS G, LONGHINHO H, BALDOVINO JM, LABORDE M, LUCARNO P, et al. Arteria Vertebral: Comparacion Anatomo-Radiologica. Argentina: Bibliogr Anat Online. 2009; 46(1):60.
- (27) TETIKER H, ÇIMEN M, KOŞAR MI. Fenestration of the vertebral artery: case presentation [Internet] Polonia: Folia Morphol; 2014 [Consultado 15 de junio de 2017]. Disponible en: https://journals.viamedica.pl/fovia_morphologica/article/view/FM.2014.0012/26577
- (28) EID N, ITO Y, FUTAKI S, KONDO Y. Complete right- and left- sided thoracic ducts associated with aberrant left vertebral artery: unreported case with surgical implications [Internet] Polonia: Folia Morphol; 2015 [Consultado 13 de agosto de 2017]. Disponible en: https://journals.viamedica.pl/fovia_morphologica/article/view/FM.a2017.0055
- (29) RODRIGUEZ A, COBEÑAS R, GALLO JC, SALAMIDA A, LARRAÑAGA N, KOZIMA S. Variantes anatómicas vasculares halladas de manera incidental en estudios de tomografía computada [Internet] Argentina: Rev Argent Radiol; 2013 [Consultado 15 de junio de 2017]. Disponible en: <http://www.scielo.org.ar/pdf/rar/v77n1/v77n1a03.pdf>

Derechos de Autor © 2018 Manuel Alejandro Yupanqui; Hugo Vincent García Meza; Camila Valeria Rojas; Rafaela Maria Aguirre; Karen Jhovana Vargas; Carlos Miguel Siles.



This work is licensed under a [Creative Commons Attribution 4.0 International License](https://creativecommons.org/licenses/by/4.0/).