

Caso Clínico

Desarterialización uterina y miomectomía como tratamiento conservador de útero con múltiples miomas: reporte de un caso

Uterine dearterialization and myomectomy as a uterus conservative treatment with multiples myomas: a case report

Miguel Ángel Suarez Canido 1. Jimmy Castro Ñuco 2.

1. Médico Ginecobstetra. Caja Petrolera de Salud, docente asistencial Univalle La Paz. mascanido@hotmail.com
2. Medico Ginecobstetra Caja Petrolera de Salud, docente asistencial Univalle La Paz. castronu@hotmail.com

RESUMEN

Los fibromas o leiomiomas uterinos son los tumores sólidos más frecuentes del aparato genital femenino, con una frecuencia en las mujeres en edad fértil entre el 20% al 40%. Las cifras reales de prevalencia se desconocen, ya que más del 50% de ellos son asintomáticos. La ligadura bilateral de las arterias uterinas, ya sea por laparotomía o laparoscopia -antes de la miomectomía- es uno de los métodos quirúrgicos más empleados para disminuir la pérdida sanguínea. La desarterialización mediante ligadura de arterias uterinas es un método simple y seguro para controlar el sangrado en una miomectomía. Las ventajas de esta técnica incluyen: tiempo quirúrgico corto, y con mínima pérdida sanguínea durante la cirugía. En este documento se estudió a una paciente de 32 años, G0P0, con diagnóstico de miomatosis uterina, la misma condiciona a cuadros de hemorragia transvaginal abundante, con repercusión hemodinámica y sistémica.

Palabras clave: Mioma uterino. Desarterialización.

ABSTRACT

Fibroids or uterine leiomyomas are the most frequent solid tumors of the female genital tract, with a frequency of 20% and 40% in women of childbearing age between. The real prevalence figures are unknown, since more than 50% of them are asymptomatic. Bilateral ligation of the uterine arteries, either by laparotomy or laparoscopy -before myomectomy- is one of the most used surgical methods to reduce the loss blood. Dearterialization by ligation of uterine arteries is a simple and safe method to control bleeding in a myomectomy. The advantages of this technique include: short surgical time, and with minimal blood loss during surgery. In this document, a 32-year-old patient, G0P0, with a diagnosis of uterine myomatosis was studied, which leads to abundant transvaginal hemorrhage, with hemodynamic and systemic repercussions.

Keywords: Uterine myoma. Dearterialization.

INTRODUCCIÓN

Los fibromas o leiomiomas uterinos son los tumores sólidos más frecuentes del aparato genital femenino, con una frecuencia en las mujeres en edad fértil entre el 20% al 40% (1). Las cifras reales de prevalencia se desconocen, ya que más del 50% de ellos son asintomáticos, pero del 20% al 30% de las histerectomías realizadas en un servicio de Ginecología lo son por miomas uterinos que causan sangrado, dolor pélvico o anemia (2) (3).

El tratamiento debe individualizarse según el tamaño y localización, edad de la paciente, necesidad o deseo de preservar la fertilidad, disponibilidad del tratamiento y experiencia médica. El tratamiento de los miomas uterinos consiste en medicamentos, cirugía o la combinación de ambos. En la mayoría de las pacientes con síntomas graves se prefiere tratamiento quirúrgico (2) (4).

La miomectomía es una alternativa a la histerectomía para las mujeres que desean conservar su útero, independientemente del deseo de fertilidad. Este método representa mayor riesgo de pérdida sanguínea y tiempo operatorio, comparado con la histerectomía, con una tasa de recurrencia de 10 -15% (2). La miomectomía puede realizarse de acuerdo con el número, tamaño y ubicación del tumor mediante laparotomía, mini laparotomía, laparoscopia, histeroscopia o la combinación de ambas (5).

Para el control de la hemorragia se han empleado diferentes fármacos durante el intraoperatorio como ser: misoprostol, oxitocina, vasopresina, bupivacaina y epinefrina; antifibrinolíticos, matriz gelatina-trombina, oclusión intraoperatoria de las arterias uterinas, torniquete pericervical y embolización de las arterias uterinas, el último requiere de especialista con conocimiento de intervencionismo. Desde el año 2000 la mayoría de los cirujanos trata la miomatosis uterina con la combinación de oclusión de las arterias uterinas y miomectomía (6) (7). Los beneficios de la operación y el tipo de procedimiento quirúrgico tienen que evaluarse en relación con los riesgos asociados y tratar de conservar la fertilidad en la paciente. La pérdida sanguínea es una complicación importante que puede relacionarse con 2 grandes riesgos para la fertilidad: 1) daño a los tejidos (puede provocar adherencias pélvicas que resulta en infertilidad por factor tubario); y 2) sangrado operatorio (puede afectar la integridad de la pared uterina y ocasionar su ruptura en futuros embarazos) (4) (8).

La desarterialización uterina consiste en realizar ligadura de las dos arterias uterinas y las tubarias internas de un modo simple, rápido, seguro y reproducible. Originalmente el Dr. Posadas la creó para las hemorragias obstétricas, pero se emplea exitosamente en úteros miomatosos de grandes elementos (9) (10).

En el Departamento de Ginecología Obstetricia de la Caja Petrolera de Salud (C.P.S), La Paz, innovamos esta nueva técnica, la cual consiste en realizar ligadura de las arterias uterinas con lo que disminuimos el flujo uterino y, por ende, la miomectomía se realiza sin mayor problema y un sangrado mínimo durante la cirugía. En este sentido presentamos y damos a conocer el manejo exitoso que hemos tenido en nuestra unidad.

REPORTE DE CASO

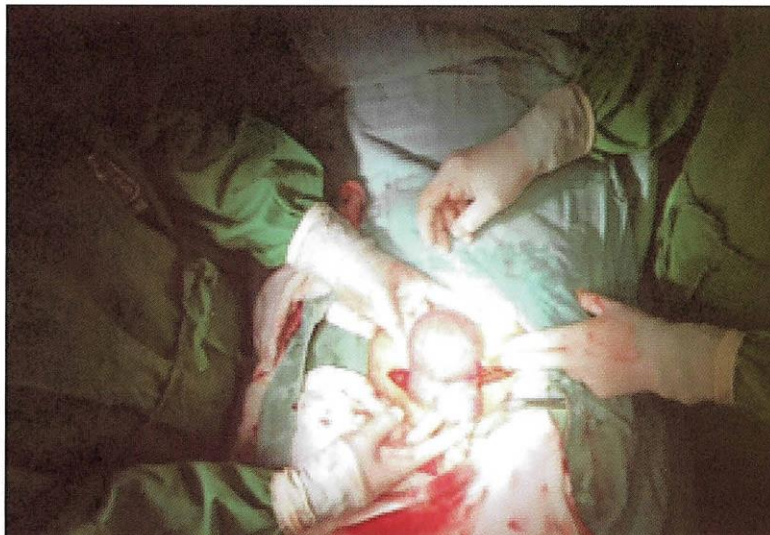Paciente de 32 años, con antecedentes heredofamiliares y personales patológicos no relevantes; antecedentes ginecobstétricos: menarquía a los 12 años, ciclos irregulares de 28 – 35 por 4 a 7 días, dismenorrea negada, flujo en abundante cantidad de 1 año de evolución; inicio de vida sexual activa a los 25 años con 1 pareja sexual; niega enfermedades de transmisión sexual, método de planificación familiar negativo, Papanicolau en 2018 negativa a malignidad; G0P0.

Al examen físico con signos vitales normales, neurológicamente íntegra, peso de 55 kg, talla de 1,59 cm e IMC de 23; normocéfalo, tórax y mamas sin alteraciones aparentes; abdomen blando depresible, se palpa tumoración en región de hipogastrio de 13x10 cm aproximadamente poco móvil, no doloroso a la palpación profunda, sin datos de irritación peritoneal.

Al examen ginecológico se observaron genitales de acuerdo con la edad al tacto vaginal; cérvix posterior, cerrado, discretamente doloroso a la movilización, examen bimanual, útero de 16x10 cm, con dolor a la palpación, fondos de saco libres. Acudió a la consulta externa de Ginecología y Obstetricia de la C.P.S de la ciudad de La Paz. Donde se completó protocolo de atención junto a laboratorios preoperatorios y gabinete con lo que se programó para una miomectomía con desarterialización uterina el 7 de mayo del 2018.

Para la técnica quirúrgica se realizó una incisión de Pfannestield donde el útero se encontró deformado y aumentado de tamaño, debido a dos miomas subserosos el primero en la cara anterior tercio superior de 5x5 cm, y el segundo de 13x12x10 cm aproximadamente en la cara posterior del útero abarcando toda la superficie (Figura 1), anexos sin alteraciones aparentes.

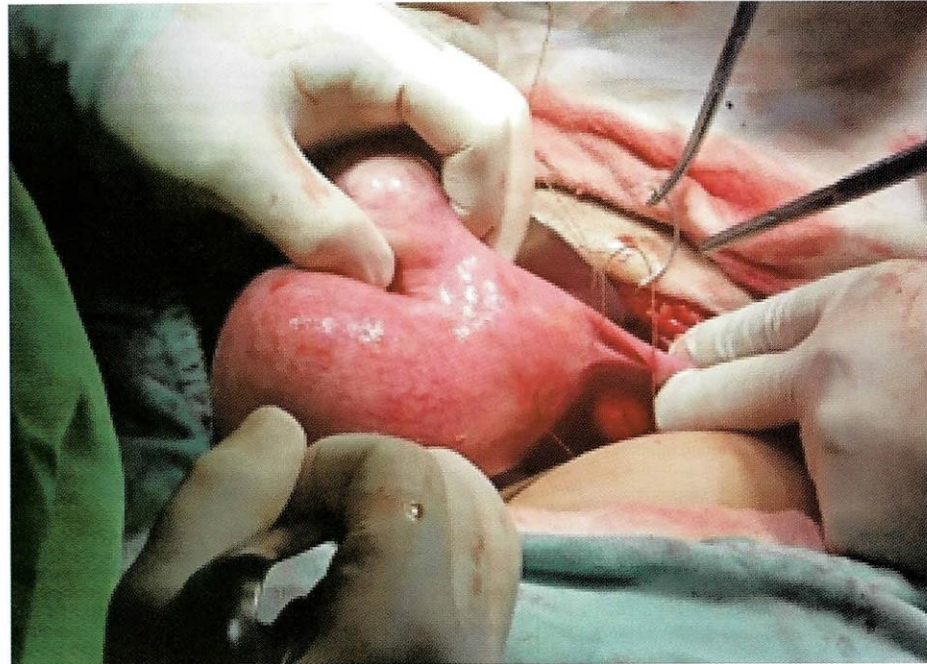
Figura N° 1. Anexos uterinos



Fuente: Elaboración propia, 2018.

Se procedió a la desarterialización uterina, con exteriorización del útero para identificar el trayecto de la arteria uterina en el segmento (Figura 2).

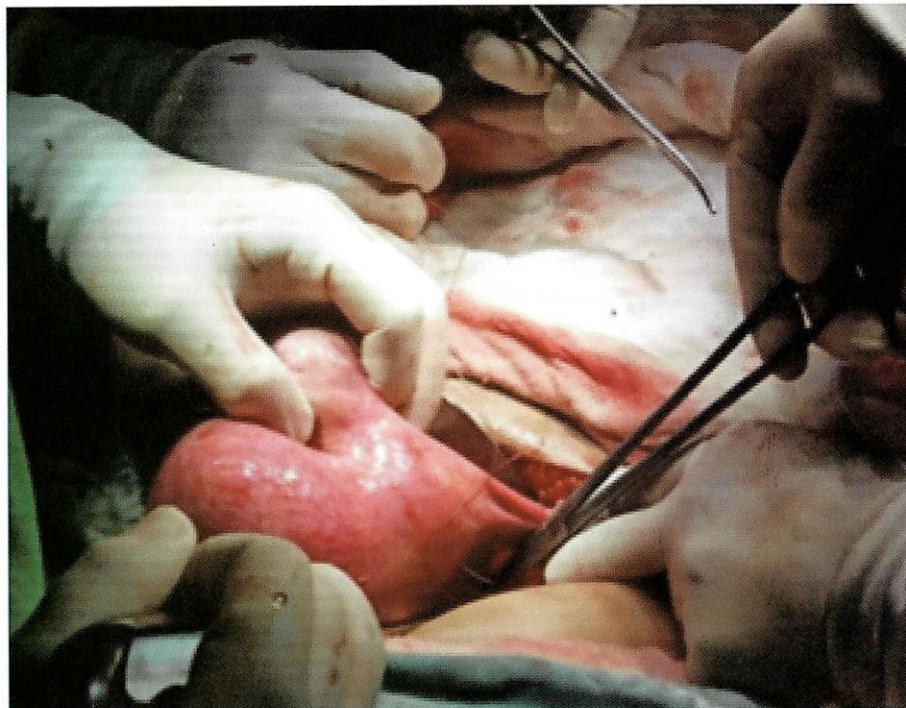
Figura N°2. Identificación y exposición de la arteria uterina



Fuente: Elaboración propia, 2018.

Se palpó la zona avascular del ligamento ancho paralela al trayecto arterial a 1 cm por encima de cérvix. (Figura 3).

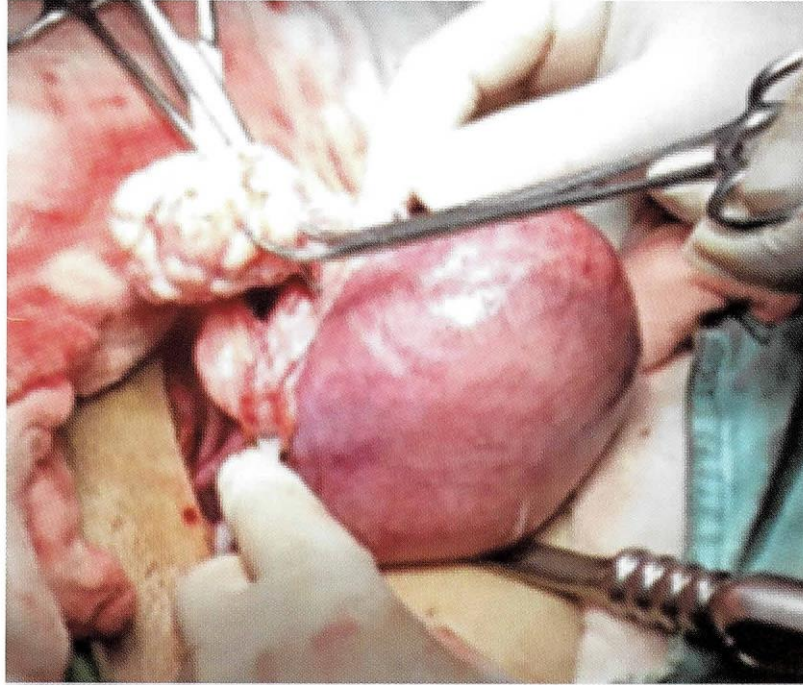
Figura N°3. Ligamento ancho paralelo a la arteria con punto de transfixión



Fuente: Elaboración propia, 2018.

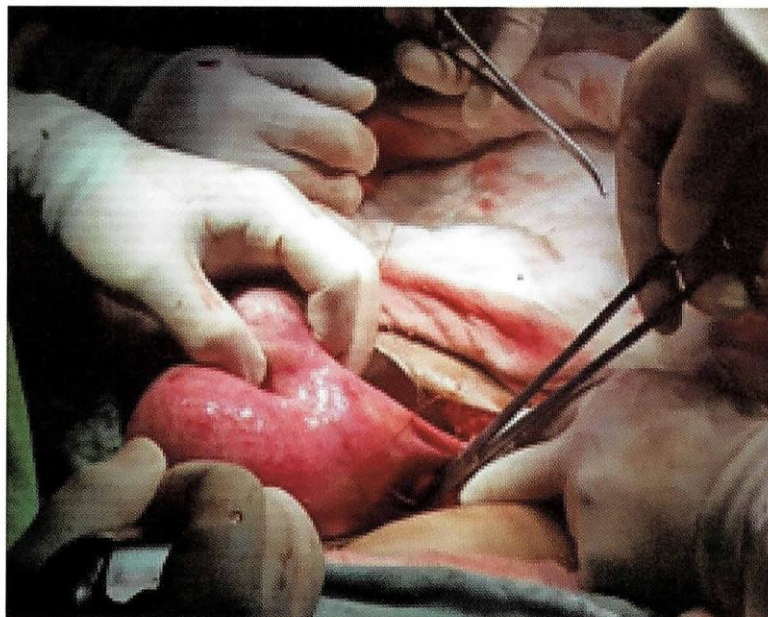
Se colocó un punto transfixivo con cromado 1 en ambas arterias uterinas. Figuras (3); se procedió a realizar la miomectomía, con una incisión en el fondo y la cara posterior del útero, disecando de manera roma (Figura 4 y 5) hasta extraer los miomas uterino completo e íntegro (Figuras 6 A y B, y 7).

Figura N°4. Miomectomía, incisión en fondo



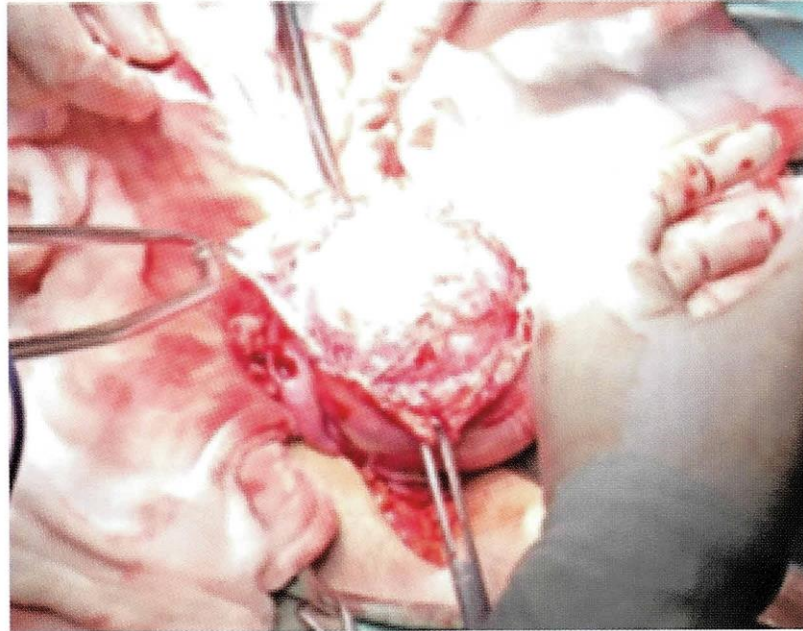
Fuente: Elaboración propia, 2018.

Figura N°5. Disecación y extracción del mioma



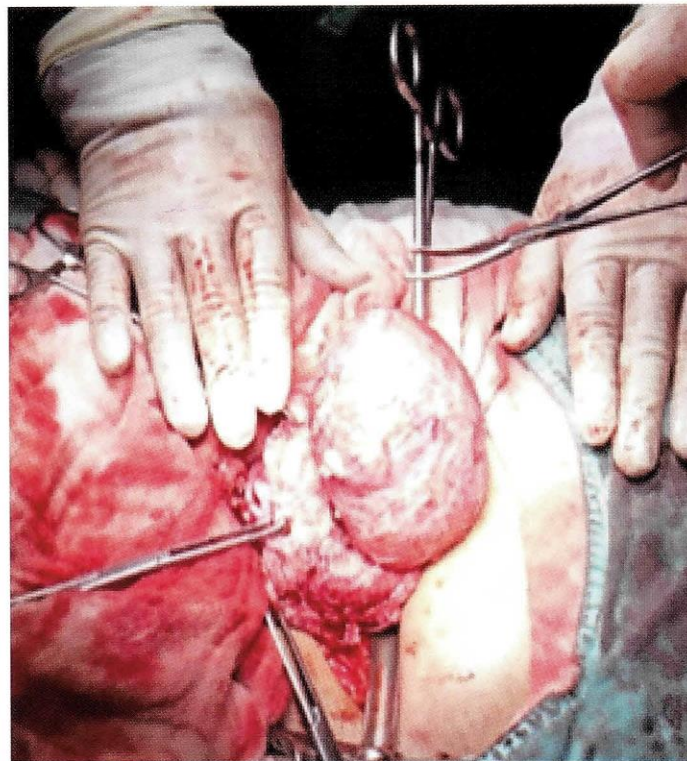
Fuente: Elaboración propia, 2018.

Figura N°6A. Exteriorización del mioma



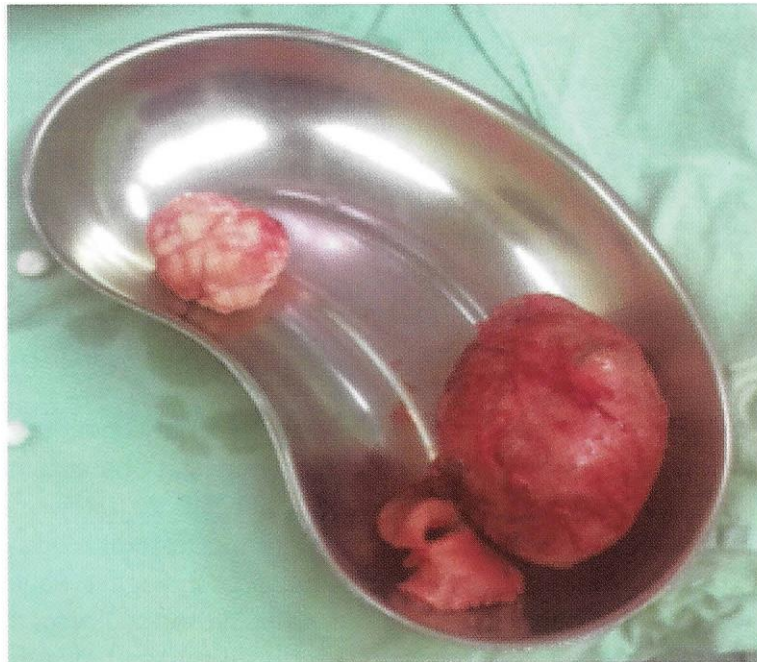Fuente: Elaboración propia, 2018.

Figura N°6B. Exteriorización del mioma



Fuente: Elaboración propia, 2018.

Figura N°7. Miomas uterinos estructuralmente completos



Fuente: Elaboración propia, 2018.

Se cerró la pared uterina con Vicryl 1 en dos planos, con puntos simples separados; ambas piezas se enviaron a patología para su estudio. Se limpió la cavidad abdominal, y se dio por terminado el procedimiento quirúrgico. La evolución posquirúrgica fue satisfactoria, por lo que se decidió su egreso al tercer día. No se registraron complicaciones posquirúrgicas. El sangrado estimado fue menor de 80 cc.

DISCUSIÓN

La ligadura bilateral de las arterias uterinas ya sea por laparotomía o laparoscopia, antes de la miomectomía, es uno de los métodos quirúrgicos más empleados para disminuir la pérdida sanguínea. La desarterialización mediante ligadura de arterias uterinas es un método simple y seguro para controlar el sangrado.

Las ventajas de esta técnica incluyen tiempo quirúrgico corto, sencillo y conocido por el ginecólogo, cuyo fundamento teórico es que 90% de la irrigación del útero procede de las arterias uterinas. Un estudio en el que realizaron ligadura de las arterias uterinas con sutura de seda antes de efectuar la miomectomía laparoscópica reportó pérdida sanguínea menor comparada con la miomectomía sin ligadura, y solo se prolongó, en promedio, 13 minutos el procedimiento; además, disminuyó el riesgo.

El presente caso demuestra la importancia de la adecuada planificación prequirúrgica en pacientes con mioma uterino de gran tamaño que desean preservar la fertilidad. A la paciente de este estudio se le realizó ligadura de arterias uterinas antes de efectuar la miomectomía. Esta técnica es segura y sencilla de realizar; no implica un costo elevado y el tiempo transquirúrgico es significativamente menor al de otros métodos. Los resultados nos muestran una evolución trans y posquirúrgica satisfactoria, con sangrado mínimo durante el procedimiento, además de no agregar morbilidad, por no requerir trasfusión de hemoderivados.

REFERENCIAS BIBLIOGRÁFICAS

1. GARCÍA-DE LA TORRE JI, AGUIRRE-RAMOS MA, RAMOS-ALVARADO AM, VILLA-PONCED, GONZÁLEZ-CANTÚ G. 2016. Miomectomía y desarterialización uterina como tratamiento conservador de la miomatosis de grandes elementos: reporte de un caso. *Ginecol Obstet Mex.* feb;84(2):112-121.
2. EDWARDS RD, MOSS JG, LUMSDEN MA, et al. 2007. Uterine artery embolization versus surgery for symptomatic uterine fibroids. The REST committee. *N Engl J Med*;356:360-70.
3. ALBORZI S, GHANNADAN E, ALBORZI S, ALBORZI M. 2009. A comparison of combined laparoscopic uterine artery ligation and myomectomy versus laparoscopic myomectomy in treatment of symptomatic myoma. *Fertil Steril*;92(2):743-7.
4. DOUMOCHTSIS SK, NIOLOPOULOS K, TALAULIKAR VS, KRISHNA A, ARULKUMARAN S. 2014. Menstrual and fertility outcomes following the surgical management of postpartum hemorrhage: a systematic review. *BJOG*;121:382-388.
5. CHANG KM, CHEN MJ, LEE MH, HUANG YD, CHEN CS. 2012. Fertility and pregnancy outcomes after uterine artery occlusion with or without myomectomy. *Taiwan J Obstet Gynecol*;51(3):331-5.
6. SANNE M, VAN DER KOOIJ MDA, B, WOUTER J.K, HEHENKAMP MD. 2010. Uterine artery embolization vs hysterectomy in the treatment of symptomatic uterine fibroids: 5-year outcome from the randomized EMMY trial. *J Obstet Gynecol*, Volume 203, Issue 2, August, Pages 105.e1-105.e13.
7. MARA M, MASKOVA J, FUCIKOVA Z, KUZEL D, et al. 2008. Midterm clinical and first reproductive results of a randomized controlled trial comparing uterine fibroid embolization and myomectomy. *Cardiovasc Intervent Radiol*;31(1):73
8. MARSHBURN PB, MATTHEWS ML, HURST BS. 2006. Uterine artery embolization as a treatment option for uterine myomas. *Obstet Gynecol Clin North Am*;33: 125-44
9. SOLEDAD LOYOLA Z. MARIO FAVA P. RODRIGO MACAYA P. 2007. Embolización De Arterias Uterinas En El Tratamiento De Miomas Uterinos Sintomáticos. *Rev Chil Obstet Ginecol 2007*; 72(4): 236-240 *REV CHIL OBSTET GINECOL*; 72(4).
10. PELAGE JP, LE DREF O, SOYER P, KARDACHE M, DAHAN H, ABITBOL M, et al. 2000. Fibroid-related menorrhagia: treatment with superselective embolization of the uterine arteries and midterm follow-up. *Radiology*; 215:428-31.

Derechos de Autor © 2018 Miguel Ángel Suarez Canido; Jimmy Castro Ñuco.



This work is licensed under a [Creative Commons Attribution 4.0 International License](https://creativecommons.org/licenses/by/4.0/).

Usted es libre para Compartir –copiar y redistribuir el material en cualquier medio o formato –y Adaptar el documento –remezclar, transformar y crear a partir del material –para cualquier propósito, incluso para fines comerciales, siempre que cumpla la condición de:

Atribución — Usted debe dar crédito a la obra original de manera adecuada, brindar un enlace a la licencia, e indicar si se han realizado cambios. Puede hacerlo en cualquier forma razonable, pero no de forma tal que sugiera que usted o su uso tienen el apoyo de la licenciante.