

## Artículo Científico

**Estudio de las variaciones morfológicas del círculo arterial del cerebro con inyección de silicona roja, anfiteatro de Universidad Privada del Valle (2015-2017)**

Study of morphological variations of the brain arterial circle with injection of red silicone, Universidad Privada del Valle amphitheater (2015-2017)

Dr. Hernán Severo Escobar Chavarría 1. Jaime Escobar Romero 2.

1. Médico. Docente investigador de Medicina, Universidad Privada del Valle Cochabamba. [hernanmed@gmail.com](mailto:hernanmed@gmail.com)
2. Estudiante de internado rotatorio, Carrera de Medicina, Universidad Privada del Valle Cochabamba [lobojaime@hotmail.com](mailto:lobojaime@hotmail.com)

**RESUMEN**

El conocimiento preciso de la anatomía cerebral es fundamental en la formación y la práctica de la neuroanatomía de los estudiantes que cursan la materia de neurología y neurocirugía. Actualmente, el estudio de la anatomía humana ha cambiado su enfoque, de ser una anatomía descriptiva y de disección a una con aplicación clínica. El presente estudio fue realizado con el objetivo de conocer las variantes morfológicas que presenta el círculo arterial o polígono de Willis, en encéfalos encontrados en el Anfiteatro de la Universidad Privada del Valle. Para ello se prepararon 19 encéfalos extraídos de cadáveres, inyectándose silicona roja acética modificada en las arterias que irrigan el cerebro, observándose el trayecto que tienen los vasos sanguíneos. Una vez solidificada la silicona, se realizaron mediciones del diámetro externo de cada arteria o vaso sanguíneo, con la ayuda de un calibrador digital. Los resultados encontrados revelan que el diámetro externo de las arterias cerebrales es superior en un 68,42% a 1,00 mm y en las arterias cerebrales comunicantes el tamaño es superior a 0,5 mm (en ambos casos estos son considerados de tipo clásico). El 31,58% presenta variantes anatómicas de tipo hipoplásico, única anomalía encontrada, predominando la hipoplasia unilateral en el lado izquierdo. Su conocimiento ayuda a predecir que los que tienen un círculo arterial normal o clásico presentan un daño cerebrovascular y su recuperación es mejor en relación con los que tienen hipoplasia o alguna variante anatómica. El pronóstico es que tendrá mayores complicaciones respecto al clásico.

**Palabras claves:** Círculo arterial cerebral. Variantes anatómicas. Hipoplasia. Neurología. Neurocirugía.

**ABSTRACT**

Accurate knowledge of brain anatomy is essential in the formation and practice of Neuroanatomy of students studying neurology and neurosurgery. Currently, the study of human anatomy has changed its approach, from being a descriptive anatomy and from dissection to one with clinical application. The present study was carried out with the objective of knowing the morphological variants that the cerebral arterial circle (polygon of Willis) has in brains counted in the amphitheater at the Universidad Privada del Valle. For this study, 19 brains, extracted from corpses, were injected with modified acetic red silicone in the arteries that supply the brain. Once the silicone was solidified, we observed the path of the blood vessels; measurements of the external diameter of each artery or blood vessel were taken with the help of a digital caliper. The results found reveal that in 68,42% the external diameter

of the cerebral arteries was greater than 1,00 mm and in the communicating cerebral arteries the size was greater than 0,5 mm; in both cases these are considered a classic type. In 31,58% it was found anatomical variants of the hypoplasia type, the only anomaly found, with unitary and hypoplasia predominating on the left side. This knowledge helps to predict those who have a circle normal or classic arterial damage have cerebrovascular damage and their recovery is better in relation to those who have hypoplasia or some anatomical variant. The prognosis is that it will have higher complications compared to the classic.

**Keywords:** Cerebral arterial circle. Anatomical variants. Hypoplasia. Neurology. Neurosurgery.

## INTRODUCCIÓN

El conocimiento preciso de la anatomía cerebral es fundamental en la formación y la práctica de la neuroanatomía de los estudiantes que cursan la materia de neurología y neurocirugía. Actualmente, el estudio de la anatomía humana ha cambiado su enfoque, de ser una anatomía descriptiva y de disección a una con aplicación clínica. El libro Anatomía con Orientación Clínica de Keith L. Moore, desde su quinta edición (2007) (1), ha sido aceptado por muchas universidades por introducir este nuevo enfoque en el estudio de la Anatomía con Orientación Clínica, que destaca su importancia en la práctica de clínica general, la radiología diagnóstica, la medicina de emergencia y la cirugía. Se ha puesto una especial atención en ayudar a los estudiantes a aprender la anatomía que necesitan conocer en el siglo XXI, facilitando así la comprensión del valor práctico de la aplicada a la clínica en los estudiantes de primer año.

En este proceso, es importante tener en cuenta que el organismo humano puede presentar variantes anatómicas que incidirán en varios aspectos de su desarrollo. En el presente estudio se aborda las variantes anatómicas que pueden presentarse a nivel del círculo arterial cerebral o polígono de Willis, donde se conoce que la irrigación encefálica está garantizada por dos pares de arterias: dos carótidas internas (ACI, derecha e izquierda) y dos vertebrales. Originadas de la división de la carótida común, ingresan a la cavidad craneana a través del conducto carotideo, rodeado por un plexo venoso y una malla nerviosa de naturaleza simpática.

A nivel del seno cavernoso tiene un trayecto en forma de S itálica (denominado sifón carotideo), luego atraviesan la duramadre del techo del seno cavernoso a la altura de las apófisis clinoides anteriores; en este nivel nace una rama colateral más importante que es la oftálmica, destinada al aparato de la visión. Un poco más arriba, a la altura de la sustancia perforada anterior, se originan sus ramas terminales que son: la arteria cerebral anterior, la arteria cerebral media o silviana, la arteria comunicante posterior y la arteria coroidea anterior.

Las arterias vertebrales nacen de las arterias subclavia, luego tienen un trayecto ascendente por los agujeros transversos (desde la sexta vértebra cervical hasta el Atlas); después de salir del agujero transverso del Atlas, se dirigen horizontalmente hacia atrás y adentro alrededor de la apófisis articular superior del atlas, luego toman una dirección ascendente y anterior, atravesando sucesivamente el ligamento atlantooccipital posterior y la duramadre, penetrando a la fosa posterior por el agujero magno. Esta porción de la arteria vertebral entre el atlas y el occipital se conoce también con el nombre de sifón de la arteria vertebral. Las arterias vertebrales ya en la fosa posterior se dirigen oblicuamente hacia arriba, adelante y adentro por la cara lateral de la médula oblongada y se unen entre sí para formar la arteria del tronco basilar a nivel del surco bulbopontino.

La arteria del tronco basilar tiene aproximadamente 3 cm de longitud, se sitúa en la línea media entre el canal basilar o clivus y el puente, en la cisterna pontina. Termina a nivel del surco pontopeduncular, dando origen a las arterias cerebrales posteriores (ACP). Las arterias vertebrales junto con el tronco basilar forman el sistema vértebrobasilar, que controla la irrigación de la médula espinal cervical, médula oblongada, puente, cerebelo, mesencéfalo, lóbulo occipital y oído interno.

### **Círculo arterial del cerebro o polígono de Willis**

Es un anillo anastomótico entre el sistema carotideo y el vértebrobasilar a nivel de la base del cerebro que rodea al quiasma óptico (túber cinereum) y a los cuerpos mamilares, por debajo está la silla turca y se constituye en el distribuidor central de la irrigación cerebral. Presenta una forma heptagonal y concurre en su formación las siguientes arterias: por delante la porción proximal de las Arterias Cerebrales Anteriores (ACA), que son ramas de las carótidas internas (ACI), unidas entre sí por la Arteria Comunicante Anterior (ACoA), y por atrás por el segmento proximal de las Arterias Cerebrales Posteriores (ACP) que son ramas de la bifurcación del tronco basilar. Ambos sistemas están unidos en la parte central por la Arteria Comunicante Posterior (ACoP), una rama de la arteria carótida interna. El círculo arterial presenta muchas variaciones e inclusive puede no formarse; asimismo, junto con los gruesos troncos arteriales, está bañado por el líquido cefalorraquídeo que hace de protección hidráulica (2).

En pacientes que presentan variantes anatómicas del círculo arterial cerebral, se observa una reducción de la circulación colateral que incide en un incremento del riesgo de tener un infarto cerebral y ataque transitorio de isquemia. En personas que poseen un completo círculo arterial cerebral se describe una mejor evolución en caso de sufrir una enfermedad cerebral vascular; en cambio, las que presentan variantes anatómicas evolucionan con un peor pronóstico (3).

Estudios diferentes han demostrado que se presentan frecuentemente variaciones que tienen el diámetro de las arterias que oxigenan el cerebro; por ejemplo, las arterias comunicantes posteriores suelen ser de menor calibre o están ausentes en algunos individuos, mientras que en otros puede existir hasta dos arterias comunicantes anteriores. Estas variaciones pueden ser clínicamente significativas en las embolias o patología arterial teniendo en cuenta que la irrigación del sistema nervioso central tiene capital importancia, ya que la neurona y la glía (para su óptimo funcionamiento) requieren un aporte continuo de oxígeno y glucosa que son proporcionados por la sangre arterial, en tanto los desechos metabólicos como el CO<sub>2</sub> y los metabolitos ácidos son eliminados permanentemente mediante las venas (3)(4)(5)(6).

El flujo sanguíneo que se le asigna al cerebro es de 750 ml/min, de esta cantidad pasan por cada arteria carótida interna del cerebro 275 ml/min y 200 ml/min aproximadamente por el sistema vértebro basilar. Cuando cesa por completo el flujo sanguíneo al cerebro por un tiempo de 5 a 10 segundos se pierde el conocimiento debido a la falta de oxígeno, indispensable para el metabolismo de las neuronas (2).

En la literatura revisada se muestran variaciones en los porcentajes encontrados sobre la morfología clásica y sus variedades anatómicas del círculo arterial cerebral (de Willis). En un estudio realizado en Perú por Rivas y col. (4) indica que el círculo arterial cerebral es hallado en un 27,04% en el polígono de Willis clásico; en cambio, Sobotta (5) señala que el 60% está en el círculo arterial del cerebro clásico y Forero de Colombia (6) menciona que la configuración clásica del círculo arterial se aproxima a un 45,5%.

La descripción de la irrigación del cerebro publicada por Thomas Willis en 1664, en la que tuvo que inyectar un líquido que se solidifique, permitió describir el polígono o el círculo arterial cerebral (o polígono de Willis), llamado actualmente como el círculo arterial cerebral. En los primeros estudios no se obtiene información sobre los diámetros de las arterias, por lo que se supone que estos no fueron medidos. Investigaciones posteriores (7) señalan mediciones de los diámetros de las arterias, en la tabla N°1 se presenta un resumen de estas mediciones que son citadas por Fontana y col. (7). En el estudio se considera normal o clásico cuando su diámetro es mayor a un mm (>1mm), Iqbal (8) señala que para las arterias comunicantes cerebrales se considera hipoplasia cuando el diámetro de la arteria es menor de 0,5 mm.

El círculo arterial cerebral está formado por las siguientes arterias: en el segmento anterior por la porción proximal de las Arterias Cerebrales Anteriores (ACA), que son ramas de las carótidas internas, unidas entre sí por la Arteria Comunicante Anterior (ACoA); en el segmento posterior por la cercanía de las Arterias Cerebrales Posteriores (ACP), que son ramas de la bifurcación del tronco basilar. Al medio de ambos sistemas, el carotideo y vértebrobasilar están unidos por la Arteria Comunicante Posterior (ACoP), rama de la arteria carótida interna.

A partir del año 2015 en la Cátedra de Anatomía de la Facultad de Medicina de la Universidad Privada del Valle se ha ido realizando diversas pruebas de inyección de líquido, que una vez solidificado permitió observar el trayecto que sigue el flujo sanguíneo. Se obtuvo éxito inyectando silicona acética de color rojo, post inyección, donde se visualizó nítidamente la trayectoria que tenía la arteria y su ramificación hasta alcanzar los vasos más pequeños. Con esta técnica se pudo diferenciar muchísimo mejor las arterias de las venas, por la coloración interna que presentaron los vasos irrigados.

Tabla N° 1. Diámetros de las arterias de la base

Código	Wollschlager	Rothon	Lang	Gomes	Hillen	Gabrielsen
ACoA	1,36				1,23	
	(0,67-2,11)					
ACI	3,64		4,1		3,07	4,57
	(2,70-4,55)					
ACM	2,52	3,9		D:2,3±0,1	2,25	3,82
	(1,87-3,16)	(2,4-4,6)				
ACA	1,82		2,06	I: 2,5±0,1	1,62	3,02
	(1,17-2,44)		(0,70-3,75)			
AcoP	0,63				0,78	
	(0,30-1,54)					
ACP	1,96				1,69	
	(1,44-2,47)					
Seg. Oft		5				5,12
ACI petr		5,6				

Fuente: Elaboración propia, con base en Fontana 2017.

## MATERIALES Y MÉTODOS

El presente estudio fue morfológico prospectivo, descriptivo y transversal de las variaciones anatómicas y su comportamiento normal o clásico del círculo arterial cerebral Willis fue llevado a cabo entre los años 2015 al 2017. En total se estudiaron 19 encéfalos extraídos de cadáveres proporcionados por el anfiteatro de la Facultad de Ciencias de la Salud de la Universidad Privada del Valle de Cochabamba.

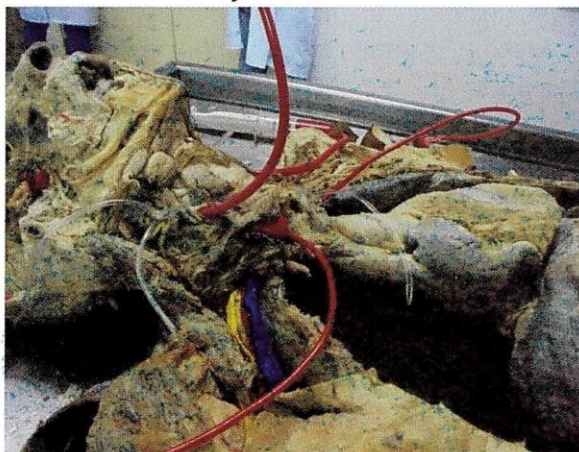- Para la selección del material de estudio se tuvieron los siguientes criterios de inclusión:
- Cadáveres que presentaban encéfalos no dañados por diferentes causas, misma situación con el círculo arterial cerebral.
- Cadáveres de ambos sexos.

Por otro lado, se excluyeron cadáveres de personas que presentaron daño encefálico o destrucción del mismo.

Se efectuó la disección bilateral a nivel del cuello por planos de la región anterior y lateral, lugar donde se expone el músculo esternocleidomastoideo, identificándose la arteria carótida interna y la arteria vertebral que se visibiliza a nivel de la arteria subclavia. Se procedió a realizar en la primera (derecha e izquierda) una incisión oblicua de inferior a superior de 5 mm y se canalizó con una sonda nasogástrica N° 16 (previamente cortada en bisel del extremo distal de la sonda, para luego fijarla con hilo seda N° 0). Procedimiento similar sucedió en la arteria vertebral, donde se introdujo la sonda nasogástrica pediátrica N° 10 (previo corte de la punta en forma de bisel, para luego fijarlo con hilo seda N° 0).

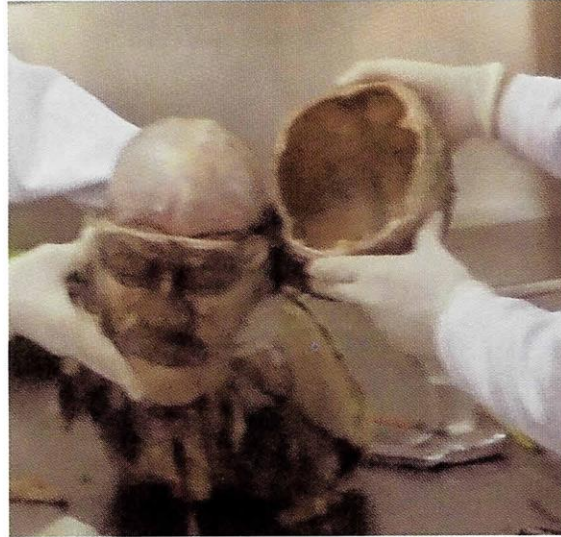Posteriormente, se lavó con agua potable y luego con una solución de agua oxigenada (1:10) utilizando una jeringa de 60 ml. Se verificó la anastomosis del círculo arterial cerebral permeabilizando la luz arterial, o sea, el paso del líquido al lado contrario de la arteria carótida interna, para luego inyectar la silicona acética roja modificada, que permitió visualizar la trayectoria que tiene el líquido en las arterias cerebrales. El volumen de silicona acética modificada perfundido fue como término medio de 80 cc por las arterias carótidas y de 20 cc por las arterias vertebrales. El tiempo de endurecimiento de la silicona inyectada fue de 24 horas. En la fotografía N° 1 se muestra la preparación de los cadáveres para la inyección respectiva de la silicona acética roja modificada.

Fotografía N° 1. Canalización con sondas nasogástricas e inyección de silicona roja en las arterias vertebrales y carótidas internas



Fuente: Elaboración propia, mayo 2017.

Fotografía N° 2. Separación de la bóveda craneana y visualización de la duramadre craneana



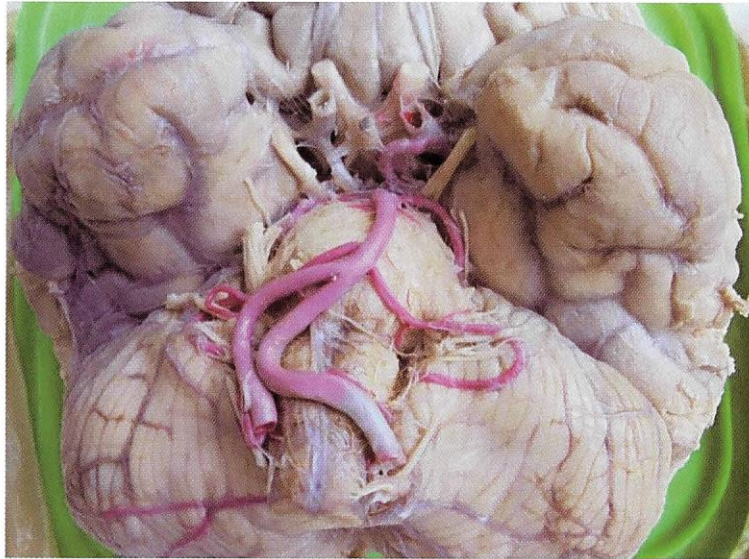
Fuente: Elaboración propia, noviembre 2016.

Una vez inyectada y endurecida la silicona, se procedió al vaciamiento del encéfalo, de acuerdo con el protocolo establecido en la Cátedra de Anatomía de la Universidad Privada del Valle, para lo que el espécimen cadavérico fue colocado en posición de cúbito dorsal y, posteriormente, cambiado a cúbito ventral. Para la abertura de la bóveda craneal se tomó como puntos de referencia la glabella y un centímetro debajo de la protuberancia occipital externa (punto craneométrico inión) mediante la utilización de una sierra mecánica, quedando expuesta la parte superior de la duramadre (fotografía N°2). Se trazó otra línea en forma de cuña del punto craneométrico asterión al agujero occipital derecho e izquierdo. Con la ayuda de una sierra mecánica se cortó en las líneas trazas, después con un formón y martillo se dieron golpes suaves hasta romper la lámina interna del hueso occipital, extraído para que quede expuesta la duramadre de esa región.

Se disecó la duramadre para exponer el encéfalo, que fue separado de la base del cráneo levantando del anterior al posterior, disecando posteriormente primero la arteria carótida interna en su segmento clinoido y los doce pares craneales según su origen aparente, tallo hipofisario, hasta el límite inferior de la médula oblongada y el segmento intradural de las arterias vertebrales, obteniendo el encéfalo en forma íntegra (fotografía N°3).

El encéfalo fue limpiado y fijado en formol al 10% durante ocho días. Posteriormente, se procedió a retirar las meninges, lo que permite visualizar las arterias cerebrales, y se continuó con la limpieza de restos de coágulos de sangre y resto de las meninges.


Fotografía N° 3. Base del encéfalo con arterias contrastando con silicona roja para el estudio del círculo arterial cerebral



Fuente: Elaboración propia. noviembre 2016.

Para las mediciones del diámetro externo de las arterias del círculo arterial cerebral se utilizó un calibrador digital Caliper marca Truper® (fotografía N°4) con una precisión de 0,025 mm. Las medidas son expresadas en milímetros (mm) en el origen de la arteria.

Fotografía N° 4. Calibrador digital Caliper marca Truper®



Fuente: Elaboración propia, noviembre 2016.

Conforme los datos obtenidos de las mediciones y observación las características que presentaron las arterias, se valoraron si las medidas estaban dentro de lo denominado normal o clásico, o presentaban variantes anatómicas. Se determinó ausencia si no se visualiza la arteria: única, al existir sólo un vaso arterial; doble, cuando dos arterias distantes presentan origen separado y sin convergencia distal; y triplicada, cuando se aprecian tres arterias distintas con origen separado y sin convergencia distal.

De acuerdo con la descripción de Alper y Berry (4), el diámetro externo se considera normal cuando en el origen es mayor o igual a 1,0 mm e hipoplasia si es menor a 1,0 mm y para las arterias comunicantes, Iqbal (8) considera hipoplasia a un diámetro menor de 0,5 mm.

Con los datos obtenidos se creó una base de datos que fue procesada en forma computarizada, cada muestra obtenida fue codificada y registrada, también se documentó y obtuvo un registro fotográfico digital, utilizando para ello una cámara compacta digital, marca Sony® de 20 megapíxeles DSC-W810. Los diferentes hallazgos del patrón del círculo arterial cerebral se reportaron considerando el número y porcentaje de cada una de las variaciones del diámetro y variantes anatómicas.

## RESULTADOS

En los acápites posteriores se presentan los resultados obtenidos en las mediciones realizadas de los diámetros externos por tipo de arteria cerebral, comparando con los valores que la bibliografía cita.

### Formación del Círculo arterial cerebral

Se encontró que el 68,42 % de los 19 encéfalos estudiados tienen valores en su diámetro externo superiores a 1 mm en las arterias cerebrales anterior y posterior (8) y en las arterias comunicantes mayores a 0,5 mm (8), denominándolas tipo clásico, y un 31,58% presentan variantes anatómicas de tipo hipoplásico; por lo tanto, menor a 1 mm para las arterias cerebrales (anterior y posterior) y menor a 0,50 mm para las arterias comunicantes (ver tabla N°2).

Tabla N° 2. Porcentaje total de variaciones morfológicas encontradas en el círculo arterial cerebral

TIPO DE CIRCULO ARTERIAL CEREBRAL	Nº CASOS OBSERVADOS	PORCENTAJE
CLÁSICO	13	68,42
NO CLÁSICO	6	31,58
TOTAL	19	100

Fuente. Elaboración propia, noviembre 2017.

Las arterias cerebrales anteriores, el comunicante anterior y la arteria comunicante posterior izquierdo presentan forma y diámetro de tipo clásico; en cambio, la arteria comunicante posterior derecha y las arterias cerebrales posteriores derecha e izquierda presentan hipoplasia vascular.

Analizando las variantes anatómicas encontradas en los 19 encéfalos estudiados, sólo se encontró seis con hipoplasia, pero no se observó vasos accesorios; no hubo ausencia de vasos, tampoco fusión de la arteria cerebral anterior ni un origen anormal (ver tabla N°3).



Tabla N° 3. Variantes encontradas en el círculo arterial cerebral no clásico o variantes anatómicas

TIPOS	N° CASOS OBSERVADOS	PORCENTAJE
HIPOPLASIAS	6	100
VASOS ACCESORIOS	0	0
AUSENCIA DE VASOS	0	0
FUSIÓN ARTERIA CEREBRAL ANTERIOR	0	0
ORIGEN ANORMAL	0	0
TOTAL DE CASOS NO CLÁSICOS	6	100

Fuente. Elaboración propia, noviembre 2017.

**Arteria cerebral anterior (ACA)**

Por la forma y diámetro externo de la arteria cerebral anterior (ACA) en los 19 encéfalos estudiados, se encontró que todos son de tipo clásico (ver tabla N°4).

Tabla N° 4. Variantes encontradas en el tamaño del diámetro externo de la arteria cerebral anterior

ACA	N° DE CASOS	DERECHO		IZQUIERDO	
		PORCENTAJE	N° DE CASOS	PORCENTAJE	N° DE CASOS
CLÁSICO	19	100	19	100	100
HIPOPLÁSICO	0	0	0	0	0
TOTAL	19	100	19	100	100

Fuente. Elaboración propia, noviembre 2017.

La medición realizada en el segmento pre-comunicante tuvo un calibre de  $2,01 \pm 0,531$  mm en el lado derecho y de  $2,15 \pm 0,826$  mm en el izquierdo (ver tabla N°5).

Tabla N° 5. Variantes encontradas en el tamaño del diámetro externo de la arteria cerebral anterior

ARTERIA CEREBRAL ANTERIOR NORMAL O CLÁSICO TOTAL, DE CASOS VALORADOS	DIÁMETRO EXTERNO NORMAL (MM)	
	DERECHO	IZQUIERDO
TOTAL DE CASOS VALORADOS	19	19
VALOR PROMEDIO MEDIDO	$2,01 \pm 0,610$ (1,30 - 3,02)	$2,21 \pm 0,611$ (1,27 - 3,33)

Fuente: Elaboración propia, noviembre 2017.

De la tabla N° 5 se observa que los valores obtenidos están dentro de lo denominado clásico, por lo tanto, no presentaron ninguna variante anatómica.

#### Arteria comunicante anterior (ACoA)

La arteria comunicante anterior se origina de las arterias cerebrales anteriores en la cisura interhemisférica. Del total de casos estudiados, todos son de morfología y diámetro arterial externo tipo clásico, presentando un diámetro externo superior a 0,50 mm, según señala Iqbal (8). En promedio, la medición encontrada fue de 1,85 mm, con un máximo de 3,01 y un mínimo de 0,62 mm (ver tabla N°6).

Tabla N° 6. Resultados de las mediciones del diámetro externo de la arteria comunicante anterior

ACOA	NO CASOS	PORCENTAJE
CLÁSICO	19	100%
VARIANTE HIPOPLÁSICO	0	0
PROMEDIO DIÁMETRO EXTERNO ACOA (MM)		1,85 ± 0,700 (0,62 – 3,01)

Fuente: Elaboración propia, noviembre 2017.

#### Arteria comunicante posterior (ACoP)

Las arterias comunicantes posteriores (ACoP) estudiadas se originan de la arteria carótida interna que se encuentra unida a la arteria cerebral posterior. En la arteria comunicante posterior derecho se encontró que el 94,74% tenía mediciones superiores a 0,50 mm, catalogado según Iqbal (8) de tipo clásico, y sólo un caso fue encontrado con hipoplasia (< 0,50 mm), que representa un 5,26% del total de mediciones. En cambio, todas tuvieron diámetros superiores a 0,50 mm respecto a la arteria comunicante posterior izquierda, considerándose de tipo clásico (ver tabla N° 7).

Tabla N° 7. Variantes encontradas en las mediciones de la Arteria comunicante posterior (ACoP)

ACOP	DERECHO		IZQUIERDO	
	N° CASOS	PORCENTAJE	N° CASOS	PORCENTAJE
CLÁSICO	18	94,74%	19	100
HIPOPLÁSICO	1	5,26%	0	0
TOTAL	19	100	19	100

Fuente: Elaboración propia, noviembre 2017.

En promedio, el diámetro externo de la arteria comunicante posterior derecha en su origen fue 1,38 mm ± 0,581 y en el lado izquierdo un promedio de 1,43 mm ± 0,511 (ver tabla N° 8).

Tabla N° 8. Promedio de mediciones del diámetro externo de la ACoP

ACOP	DIÁMETRO EXTERNO DE LA ACOP [MM]		
	DERECHO		IZQUIERDO
	TIPO CLÁSICO	TIPO HIPOPLASIA	
PROMEDIO [MM]	1,38 ± 0,581 (0,67 - 2,90)	0,34	1,43 ± 0,511 (0,70 - 2,29)

Fuente: Elaboración propia, noviembre 2017.

### Arteria cerebral posterior (ACP)

En las observaciones realizadas a los 19 encéfalos se ratifica que la arteria cerebral posterior se origina en la bifurcación del tronco de la arteria basilar. Las mediciones del diámetro externo realizadas en las mismas demostraron que de los seis casos encontrados con hipoplasia (<1,00 mm), dos encéfalos presentaron tener las arterias posteriores en forma bilateral (33,33%), un caso unilateral en el lado derecho (16,67%) y tres casos de forma unilateral en el lado izquierdo (50,00%) (ver tabla N° 9).

Tabla N° 9. Hipoplasia en la arteria cerebral conforme su ubicación

UBICACIÓN DE LA HIPOPLASIA	NÚMERO DE CASOS	PORCENTAJE
ARTERIAS HIPOPLÁSICAS BILATERALES EN LAS ARTERIAS CEREBRALES POSTERIORES	2	33,33
ARTERIAS HIPOPLÁSICAS UNILATERALES IZQUIERDO	3	50
ARTERIA HIPOPLÁSICA UNILATERAL DERECHO	1	16,67
TOTAL	6	100

Fuente: Elaboración propia, noviembre 2017.

En promedio, el diámetro externo medido de tipo clásico en la arteria cerebral posterior derecho fue de  $1,88 \pm 0,358$  mm y en lado izquierdo  $1,90 \pm 0,406$  mm, mientras que el promedio medido en las arterias cerebrales posterior con hipoplasia del lado derecho fue  $0,73 \pm 0,108$  mm y en el lado izquierdo fue de  $0,79 \pm 0,234$ mm (ver tabla N° 10).

Tabla N°10. Valores medidos del diámetro externo de la Arteria Cerebral Posterior (ACP) en [mm]

ACP	DIÁMETRO EXTERNO DE LA ACP [MM]			
	TIPO CLÁSICO		TIPO HIPOPLÁSICO	
	DERECHO	IZQUIERDO	DERECHO	IZQUIERDO
TOTAL DE CASOS	16	14	3	5
VALOR PROMEDIO [MM]	1,88	1,9	0,73	0,79
VALOR MÍNIMO MEDIDO	1,19	1,29	0,61	0,52
VALOR MÁXIMO MEDIDO	2,77	2,7	0,81	0,98
DESVIACIÓN ESTÁNDAR	0,358	0,406	0,73	0,79

Fuente: Elaboración propia, noviembre 2017.

### Arteria carótida interna

Se encontró que de la arteria carótida interna se originan todas sus ramas terminales: la arteria cerebral anterior, cerebral media, comunicante posterior y la arteria coroidea anterior. Los resultados de las mediciones realizadas a su diámetro externo dan valores superiores a 1,00 mm, considerándose tipo clásico (8) con un promedio en la arteria carótida interna lado derecho de  $3,92 \pm 0,653$  mm y el lado izquierdo  $3,96 \pm 0,758$  mm (ver tabla N° 11). Se observó que el diámetro externo de la arteria carótida interna izquierda presenta valores mayores a los encontrados en el lado derecho.

Tabla N° 11. Valores del diámetro externo de la Arteria Carótida Interna (ACI) en [mm]

ACI	DIÁMETRO EXTERNO [MM]	
	DERECHO	IZQUIERDO
VALOR PROMEDIO MEDIDO [MM]	$3,92 \pm 0,653$	$3,96 \pm 0,758$
	(2,56 – 4,75)	(2,70 – 5,78)

Fuente: Elaboración propia, noviembre 2017.

### DISCUSIÓN

Los resultados obtenidos revelan que en los 19 encéfalos estudiados la principal anomalía encontrada corresponde al de hipoplasia con un 31,58%, el restante 68,42% presenta formación clásica. Sobotta (5) también encontró porcentajes sobre el 60 % en estudios similares realizados en la población alemana; mientras que Rivas (4) revela un mayor porcentaje de variantes anatómicas en la población peruana, teniendo en cuenta que conforme a lo que la literatura menciona; Alper, citado por Rivas (4), encuentra que un diámetro externo menor a 1,00 mm se considera normal o clásico, pero también se tomó en cuenta lo que señala Iqbal (8) para arterias comunicantes, donde se considera normal hasta un diámetro menor a 0,5 mm.

En la investigación no se encontraron otras anomalías, tampoco es concluyente con relación al tipo de sexo porque de los 19 encéfalos estudiados, 18 corresponden al sexo masculino y sólo uno corresponde al sexo femenino.

Las hipoplasias encontradas se presentan más en las arterias cerebrales posteriores y en la arteria comunicante posterior del lado izquierdo. Se revela también que las hipoplasias unilaterales son las que predominan en relación con las bilaterales.

La anomalía encontrada, a pesar del bajo porcentaje, lleva a suponer que el sistema de suplencia sanguíneo que proporciona el polígono de Willis está disminuido cerca de un 31% en la población cochabambina y en el mismo porcentaje se tiene el riesgo de tener secuelas neurológicas en las enfermedades cerebrovasculares. Su conocimiento nos ayuda a predecir que los que tienen un círculo arterial normal o clásica sí presentan un daño cerebrovascular en su recuperación en relación con los que tienen hipoplasia o alguna variante anatómica. El pronóstico es que tendrá mayores complicaciones respecto al clásico, como lo indica Pacheco 2017 (3).

Sin embargo, para obtener datos más concluyentes, es importante continuar con el estudio analizando un mayor número de encéfalos; se debe seguir el trabajo por un tiempo mínimo de cinco años.

### Conclusiones y recomendaciones

El estudio reveló que el 68,42% de los encéfalos estudiados presentan la formación del círculo del polígono de Willis de tipo clásico y el 31,58% presentan variantes anatómicas.

La única variante anatómica encontrada es el de hipoplasia, con predominio en el segmento posterior del círculo arterial posterior.

La variante anatómica encontrada supone también el nivel de riesgo que se presentaría en las secuelas neurológicas de las enfermedades cerebrovasculares.

### Agradecimientos

Agradecer al apoyo de la Facultad Ciencias de la Salud, a la Carrera de Medicina de la Universidad Privada del Valle y en especial a la Cátedra de Anatomía Humana y su plantel docente que colaboró con la dotación del material de estudio.

### REFERENCIAS BIBLIOGRÁFICAS

1. KEITH L. MOORE A. y DALLEY E. Anatomía con orientación clínica. Editorial Médica Panamericana Mexico; (5ta. Edición) 2007.
2. GONZÁLES O. Neuroanatomía con Aplicación clínica. (7ma. Edición). Cochabamba, Bolivia: Editorial Serrano Ltda.; 2014.
3. PACHECO D, DURAN E, CUBA O, SERRANO L, ROSDALES Y y LORET DE MOLA N. Patrón común y variantes anatómicas en la porción anterior del círculo arterial del cerebro. Camaguey, Cuba: Revista Archivo Médico de Camaguey. Versión On line ISSN 1015 0255 AMC. 2017. 21(6).
4. RIVAS D, HUERTA MA y RODRIGUEZ, H. Variantes anatómicas del polígono de Willis Estudio de 307 casos. Perú: Revista Peruana de Neurología; 2000; 6(3).
5. PUTZ R y R PABST. Atlas de anatomía humana. Tomo I, Sobotta. Cabeza Cuello y Miembro Superior. Editorial Médica Panamericana; Buenos Aires. Argentina. 2006.
6. FORERO P. Variaciones del círculo arterial del cerebro (Willis) y de las arterias cerebrales. Un estudio anatómico directo. Departamento de Patología, Facultad de Salud, Escuela de Medicina. Universidad Industrial de Santander, Colombia; 2006.
7. FONTANA H, BELZITI H y BURATT S. La circulación cerebral en condiciones normales y patológicas VI. El caso del vasoespasmo. Argentina: Revista Argentina de Neurocirugía; 2009. (23):161- 171.
8. IQBAL S. A comprehensive study of the anatomical variations of the circle of Willis in adult human brains. Journal of Clinical & Diagnostic Research. ISSN 0973-709X. 2013 Nov.; Bethesda MD 20894 USA7 (11):2423-2427.

### BIBLIOGRAFÍA CONSULTADA

ARENE E y ARENE J. Neuroanatomía funcional y con aplicación clínica. (1era. Edición) La Paz, Bolivia: Editorial grafica JiVas; 2010.

Derechos de Autor © 2018 Hernán Severo Escobar Chavarría; Jaime Escobar Romero.



This work is licensed under a [Creative Commons Attribution 4.0 International License](https://creativecommons.org/licenses/by/4.0/).

Usted es libre para Compartir –copiar y redistribuir el material en cualquier medio o formato –y Adaptar el documento –remezclar, transformar y crear a partir del material –para cualquier propósito, incluso para fines comerciales, siempre que cumpla la condición de:

Atribución — Usted debe dar crédito a la obra original de manera adecuada, brindar un enlace a la licencia, e indicar si se han realizado cambios. Puede hacerlo en cualquier forma razonable, pero no de forma tal que sugiera que usted o su uso tienen el apoyo de la licenciante.