





DOI: <https://doi.org/10.52428/20756208.v17i43.370>

Localización de referencia anatómica inmodificable sobre la base de la arteria facial en infecciones submandibulares odontogénicas

Unchangeable anatomical reference location based on the facial artery in odontogenic submandibular infections

 Heber Gonzalo Quelca Choque ¹.  Milton Portugal Alvestegui ².  Univ. Max Duncan Yujra Condori ³.
 Dra. Carla Chuquimia Condori ⁴.

1. Cirujano dentista, Hospital del Niño Dr. Ovidio Aliaga Uría, La Paz, Bolivia.
2. Cirujano dentista, Docente titular de Anatomía Humana y Neuroanatomía de la Facultad de Odontología de la Universidad Mayor de San Andrés, La Paz, Bolivia.
3. Estudiante de la Facultad de Odontología de la Universidad Mayor de San Andrés, La Paz, Bolivia.
4. Cirujano dentista, La Paz, Bolivia.

Recibido:17/10/2022

Revisado:27/10/2022

Aceptado:23/11/2022

Cita: Quelca Choque, H. G., Portugal Alvestegui, M., Yujra Condori³, M. D., & Chuquimia Condori, C. Localización de referencia anatómica inmodificable sobre la base de la arteria facial en infecciones submandibulares odontogénicas. Revista De Investigación E Información En Salud UNIVALLE 2022; 17(43): p.20-26 <https://doi.org/10.52428/20756208.v17i43.370>

Correspondencia: Dr. Heber Gonzalo Quelca Choque, La Paz, Bolivia, Celular: +591 71507408, Correo: hebergonzaloq@gmail.com

Nota: Los autores declaran no tener conflicto de intereses con respecto a esta publicación y se responsabilizan de contenido vertido. Los autores principales participaron activamente en la realización del artículo. El presente trabajo fue autofinanciado.

RESUMEN

Las referencias anatómicas utilizadas para el abordaje quirúrgico de las infecciones submandibulares odontogénicas se encuentran modificadas por esta enfermedad, lo que posibilita la lesión de la arteria facial durante la cirugía. El objetivo de este estudio fue establecer la situación anatómica de la arteria facial en la piel del borde basal de la mandíbula para determinar la referencia anatómica no modificable para la ubicación clínica de este vaso sanguíneo en infecciones odontogénicas submandibulares.



La recolección de los datos se realizó en estudiantes de anatomía humana y neuroanatomía. Se localizó el ángulo mandibular y la pulsación de la arteria facial de forma bilateral, mediante la palpación digital a nivel del borde basal mandibular. La posición de la cabeza se determinó con el plano de Frankfurt. El punto de localización del vaso se proyectó vertical y cefálicamente sobre la piel que cubre el arco cigomático y se analizó un nuevo punto de referencia.

La arteria facial a nivel del borde basal de la mandíbula se localiza de 3.1 a 4 centímetros por delante del ángulo de dicho hueso (66 % en mujeres y 61 % en varones) y la proyección vertical cefálica de la arteria hace intersección con el tercio medio del arco cigomático, entre 3.1 a 4 centímetros posterior al borde externo del reborde orbitario (48 % en mujeres y 42 % en varones).

Esta nueva referencia anatómica permitirá localizar a la arteria facial en infecciones submandibulares odontogénicas, reduciendo la probabilidad de lesionar este vaso sanguíneo durante su abordaje quirúrgico.

Palabras claves: Arteria, infecciones, localización.

ABSTRACT

The anatomical references used for the surgical approach of odontogenic submandibular infections are modified by this disease, which makes possible facial artery injury during surgery. The objective of this study was to establish the anatomical location of the facial artery in the skin of the basal border of the mandible to determine the non-modifiable anatomical reference for the clinical location of this blood vessel in submandibular odontogenic infections.

The data collection was carried out in students of human anatomy and neuroanatomy. The mandibular angle and pulsation of the facial artery were located bilaterally, by means of digital palpation at the level of the mandibular basal border. The position of the head was determined with the Frankfurt plane. The location point of the vessel was projected vertically and cephalad on the skin that covers the zygomatic arch and a new reference point was analyzed.

The facial artery at the level of the basal border of the mandible is located 3.1 to 4 centimeters in front of the angle of said bone (66 % in women and 61 % in men) and the vertical cephalic projection of the artery intersects with the middle third of the zygomatic arch, between 3.1 and 4 centimeters posterior to the outer edge of the orbital rim (48 % in women and 42 % in men).

This new anatomical reference will allow the location of the facial artery in odontogenic submandibular infections, reducing the probability of injuring this blood vessel during its surgical approach.

Key words: Artery, infections, location.

INTRODUCCIÓN

La correcta localización de la incisión (corte) de drenaje en el tratamiento de infecciones submandibulares odontogénicas se logra con la identificación previa del ángulo mandibular o su borde basilar mediante la palpación; sin embargo, estas referencias anatómicas son muy difíciles de identificar por el cirujano, cuando existe un aumento de volumen característico de la infección; la localización errónea del corte de drenaje generaría daños vasculares o nerviosos, como por ejemplo la lesión de la arteria facial (1) (2) (4). Actualmente no se ha encontrado literatura que considere una nueva

referencia anatómica para localizar correctamente la incisión de drenaje, y de esta manera reducir la probabilidad de complicaciones vasculares; razón que nos motiva a buscar estas referencias a partir de la localización de la arteria facial a nivel de su curvatura submandibular;

los trabajos de investigación sobre infecciones odontogénicas en pacientes que fueron tratados en la Unidad de Cirugía Maxilofacial del Hospital de Clínicas Universitario de la ciudad de La Paz, dirigen su estudio a la prevalencia de esta patología y su relación con los datos antropométricos (5) (7). Por lo tanto, la literatura nacional y extranjera no

muestran estudios referentes a los cambios clínicos de la región submandibular y su repercusión en el abordaje quirúrgico submandibular.

Las infecciones odontogénicas son causadas por caries o enfermedad periodontal, las manifestaciones clínicas que presenta son: aumento de volumen de la zona afectada que puede extenderse a regiones anatómicas vecinas, trismus, alzas térmicas, malestar general, etc. (8) (10). Su cuadro evolutivo presenta cuatro etapas, que inicia con la inoculación, donde los estreptococos empiezan a colonizar al huésped, cuyas características clínicas son un aumento de volumen variable, de bordes no definidos, de color normal, consistencia gelatinosa y de gravedad baja; la inoculación progresa a una fase de celulitis, caracterizada por su desarrollo expansivo a las regiones vecinas, evidenciando un aumento de volumen de la piel con bordes difusos, eritematoso y que se acompaña de dolor; la tercera fase corresponde al absceso, suele presentarse desde el cuarto día de evolución de la enfermedad, es más localizado, de menor tamaño, con remisión de la intensidad del dolor, y con la colección de pus; finalmente, la etapa de resolución se caracteriza por la fistulización natural a través del tejido blando, que de alguna manera remite el dolor (10).

El tratamiento antibiótico está dirigido a la flora bacteriana presente en el proceso infeccioso, siendo un 50 % bacterias anaerobias, un 6 % de aerobios y 44 % una flora mixta (10); el tratamiento quirúrgico corresponde al drenaje descompresivo del proceso infeccioso (colección purulenta); el sitio de corte o incisión debe ser marcado con lápiz dermatográfico, otros autores señalan que es necesario representar primeramente el borde basal de la mandíbula en la piel con el lápiz para facilitar una mejor ubicación del corte de drenaje; se efectúa una incisión en la piel de la región submandibular, de dos centímetros de extensión aproximadamente, situado a dos centímetros por debajo del ángulo mandibular, para luego continuar con la disección de los planos profundos hasta llegar al centro de la colección infecciosa (1) (10). La localización de este corte a ese nivel facilita la llegada a diferentes regiones profundas perimandibulares por los instrumentos quirúrgicos.

Desde otra perspectiva las etapas evolutivas de esta enfermedad presentan una característica común, el aumento de volumen de la piel de la región

submandibular y de regiones vecinas, dificultado de esta manera, la localización del ángulo mandibular para ubicar correctamente la incisión de drenaje, por lo que el cirujano toma en cuenta un simple cálculo clínico de esta referencia anatómica, corriendo el riesgo de lesionar a la arteria facial durante el procedimiento, resultado de una mala localización del sitio de drenaje del proceso infeccioso.

La arteria facial desde su nacimiento de la carótida externa, presenta un trayecto sinuoso donde resalta tres curvaturas: una curva faríngea que abraza el borde superior de la glándula submaxilar, una curva submandibular que contornea el borde inferior o basal de la mandíbula y una curvatura facial que está situado en la cara, en este trayecto la arteria se dirige por el surco naso geniano hasta el ángulo medial de la región orbitaria, donde se anastomosa con la arteria nasal, rama de la arteria oftálmica (13) (15). La curvatura submandibular de la arteria facial cruza el borde inferior de la mandíbula por delante del ángulo anteroinferior del músculo masetero, para luego transitar por el espacio cuadrilátero de Chompret donde se palpa fácilmente el vaso, percibiendo su pulsación con el pulpejo del dedo; su vena satélite se localiza por detrás (15).

En este estudio se podrá corroborar y profundizar los datos descritos en los tratados de anatomía con respecto a la arteria facial y su localización en el borde basilar de la mandíbula.

La presente investigación tiene como objetivo general localizar una referencia anatómica no modificable por infecciones submandibulares odontogénicas sobre la base de la arteria facial, para lo cual se trazó objetivos específicos como: localizar la arteria facial en el borde basal de la mandíbula, proyectar su localización hacia el arco cigomático, determinar la distancia entre la arteria facial de la base mandibular con el ángulo del maxilar inferior y conocer la distancia entre la proyección cefálica de la arteria facial y el reborde orbitario lateral.

MATERIAL Y MÉTODOS

Es un estudio descriptivo transversal, realizado en 86 estudiantes mayores de 18 años de edad, 50 mujeres y 36 varones de la Cátedra de Anatomía Humana y Neuroanatomía de la Facultad de Odontología de la Universidad Mayor de San Andrés de la gestión 2019. El tipo de muestreo fue no probabilístico por conveniencia.

Para este estudio se determinaron los siguientes criterios de inclusión:

- Estudiantes mayores de 18 años de la Cátedra de Anatomía Humana y Neuroanatomía de la Facultad de Odontología de la Universidad Mayor de San Andrés.

Los criterios de exclusión son:

- Estudiantes menores de 18 años.
- Estudiantes que rechacen el estudio.
- Estudiantes con procesos inflamatorios a nivel cervicofacial.
- Estudiantes que presenten dificultad para localizar el ángulo mandibular y la pulsación de la arteria facial.

Durante el estudio, la cabeza de cada estudiante fue posicionada en relación al plano de Frankfurt (paralelo al piso), mismo que se logró con una regla nivel de 30 cm; dicho plano anatómico se extiende desde el agujero infraorbitario a la parte media del borde superior del conducto auditivo externo (12), estos reparos anatómicos se identificaron en el estudiante mediante la palpación digital del borde inferior de la órbita y a simple vista del trago del pabellón auricular (figura 1).

Seguidamente y mediante palpación se localizó de forma bilateral el ángulo mandibular, el reborde orbitario lateral y la arteria facial de cada estudiante, ésta última estructura se identificó a nivel del borde inferior del maxilar inferior, percibiendo sus pulsaciones con facilidad. Con un lápiz dermatográfico se marcó un punto en la piel donde se localizó a estas tres estructuras. Desde el punto marcado que representaba a la arteria facial, se trazó una línea vertical y ascendente hasta la referencia anatómica más relevante, identificable y no modificable por procesos infecciosos submandibulares (arco cigomático). Finalmente se determinó la distancia entre el borde lateral de la órbita y la proyección vertical ascendente de la arteria facial sobre el arco cigomático (figura 1).

El tipo de instrumento utilizado para la recolección de datos durante la investigación fue la ficha de registro de información elaborada por los autores. Dichos datos fueron registrados y analizados en el paquete de Excel 2016.

Los materiales que se empleados fueron una regla común de 20 centímetros, lápiz demográfico, regla nivel de 30 centímetros, cámara fotográfica digital y una ficha de registro de información y material de escritorio.

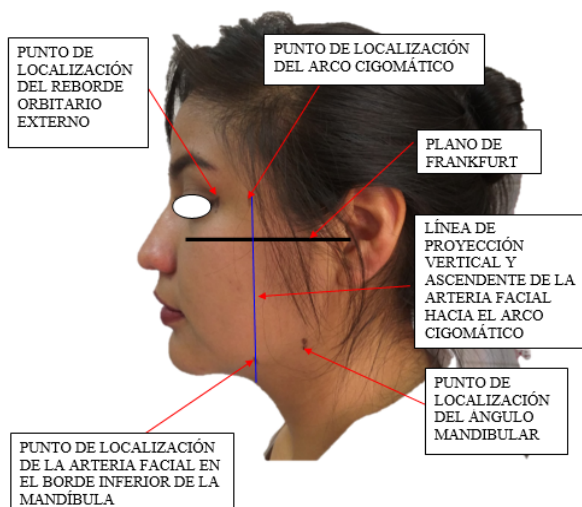


Figura 1. Puntos y líneas utilizadas para la localización de referencia anatómica no modificable sobre la base de la arteria facial.

Fuente: Elaboración propia, julio 2019.

RESULTADOS

Nuestros resultados reflejan que la arteria facial del borde inferior de la mandíbula se localiza en la zona anatómica maseterina en un mayor porcentaje (56 %) como se observa en la tabla 1.

Tabla 1. Localización de la arteria facial en el borde basal mandibular.

Zona Anatómica	Porcentaje de presentación
Maseterina	56 %
Premaseterina	44 %
Pregonial	0 %

La proyección vertical y ascendente de la arteria facial del borde inferior de la mandíbula corresponde al tercio medio del arco cigomático en un mayor porcentaje (56 %) (Tabla 2).

Tabla 2. Proyección de la arteria facial de la basal mandibular al arco cigomático.

	Porcentaje de presentación en mujeres	Porcentaje de presentación en varones
Tercio anterior	25 %	27 %
Tercio medio 5	6 %	44 %
Tercio posterior 2	0 %	29 %

Por otro lado la distancia entre el ángulo mandibular y la arteria facial del borde inferior de la maxilar inferior corresponde de 3.1 a 4 centímetros en un mayor porcentaje (66 %) (Tabla 3).

Tabla 3. Distancia de la arteria facial de la basal mandibular con el ángulo mandibular.

Arteria facial-ángulo mandibular	Porcentaje de presentación en mujeres	Porcentaje de presentación en varones
1-2 centímetros	10 %	8 %
2.1-3 centímetros	24 %	31 %
3.1-4 centímetros	66 %	61 %
4.1-5 centímetros	0 %	0 %

La distancia entre la proyección vertical y ascendente de la arteria facial del borde inferior de la mandíbula y el reborde orbitario externo corresponde de 3.1 a 4 centímetros en un mayor porcentaje (Tabla 4); en el siguiente [link](#) se puede ver la información suplementaria y los anexos para comprender el estudio descrito en el artículo, como los instrumentos o la base de datos:

Tabla 4. Distancia entre la proyección vertical cefálica de la arteria facial y el reborde orbitario externo.

Arteria facial-reborde orbitario externo	Porcentaje de presentación en mujeres	Porcentaje de presentación en varones
1-2 cm	10 %	11 %
2.1-3 cm	6 %	22 %
3.1-4 cm	8 %	42 %
4.1-5 cm	6 %	25 %

DISCUSIÓN

La etapa avanzada de una infección odontogénica en la región submandibular, imposibilita la identificación clínica de las referencias anatómicas para localizar el sitio de la incisión de drenaje; el aumento de volumen característico del proceso infeccioso como tal, y que distorsiona la anatomía normal de la zona submandibular no son contemplados en trabajos de investigación, incluyendo aquellos realizados por residentes maxilofaciales del Hospital de Clínicas Universitario La Paz donde se tiene casuística importante de esta patología (5) (7). La literatura extranjera menciona que el ángulo y borde basal de la mandíbula son referentes anatómicos para la localización de la incisión de drenaje descompresivo (4) (5). Sin embargo, por lo señalado anteriormente, es imperante contar con una nueva referencia anatómica clínica para la ubicación de la arteria facial y que, además, no se vea afectada por la enfermedad, y de esta manera reducir la probabilidad de lesionar los vasos faciales a nivel del borde inferior del hueso maxilar inferior; por lo tanto, se responde a nuestra problemática general, donde la referencia anatómica no modificable por una infección submandibular odontogénica corresponde al tercio medio del arco cigomático, desde la cual se proyectará una línea imaginaria hacia el borde basal de la mandíbula, donde se logrará localizar a la arteria facial, permitiendo la ubicación de la incisión de drenaje sin complicaciones.

Se establece en nuestro estudio que la arteria facial es fácil de localizar mediante la palpación digital sobre el borde inferior de la mandíbula de jóvenes sin ninguna patología submandibular, al igual que el ángulo mandibular; la distancia que adquiere la arteria facial en su recorrido por el borde basal de la mandíbula con relación al ángulo mandibular difiere a la literatura clásica de anatomía; esta distancia es casi similar a la distancia entre la proyección vertical cefálica de la arteria facial y el reborde orbitario lateral; se consideró al reborde orbitario lateral y al tercio medio del arco cigomático como referencia anatómica no modificable para la localización de la arteria facial en el borde inferior de la mandíbula, porque estas estructuras se encuentran alejadas de la región submandibular y fáciles de ser identificados con la palpación digital.

Las limitaciones del estudio se orientaron la dificultad por mantener en posición correcta la cabeza del estudiante durante la proyección vertical ascendente de la arteria facial al arco cigomático.

Recomendamos a los futuros investigadores profundizar el estudio mediante la aplicación de los datos obtenidos en este trabajo, principalmente en pacientes que presenten aumentos de volumen submandibulares por una infección odontogénica.

REFERENCIAS BIBLIOGRÁFICAS

- 1.- Ellis E, Zide M. Abordajes quirúrgicos del Macizo Facial. Segunda Edición. Venezuela: Editorial AMOLCA; 2008. <https://axon.es/ficha/libros/9789588328201/abordajes-quirurgicos-del-macizo-facial>
- 2.- Kademani D, Tiwana P. Cirugía Oral y Maxilofacial. 1º edición. Venezuela: editorial AMOLCA; 2017. <https://amolca.com.bo/atlas-de-cirurgia-oral-y-maxilofacial>
- 3.- Zambrano Ch, Jefferson J. Trabajo de grado para optar el título de Especialista en Cirugía Bucomaxilofacial: Manejo intrahospitalario de infecciones odontógenas que comprometen los espacios aponeuróticos submandibulares. Ecuador; 2019. <http://repositorio.ug.edu.ec/bitstream/redug/44295/1/CHANGOTASIGjonathan.pdf>
- 4.- López J. Cirugía Oral Y maxilofacial: Atlas de procedimientos y técnicas quirúrgicas. 1º edición. España: Editorial Médica Panamericana; 2018. <https://www.medicapanamericana.com/co/libro/cirurgia-oral-y-maxilofacial-incluye-version-digital>
- 5.- Elías K. Trabajo de grado para optar el título de Especialista en Cirugía Bucomaxilofacial: “Angina de Ludwig como consecuencia odontogénica transferida al servicio de Cirugía Maxilofacial del Hospital de Clínicas Universitario La Paz para su tratamiento”. Bolivia; 2016.
- 6.- Quispe C. Trabajo de grado para optar el título de Especialista en Cirugía Bucomaxilofacial: “Frecuencia de la celulitis de origen odontogénico en la Unidad de Cirugía Maxilofacial del Hospital de Clínicas Universitario La Paz durante el periodo 2013”. Bolivia; 2014.
- 7.- Mayta M. Trabajo de grado para optar el título de Especialista en Cirugía Bucomaxilofacial: “Sinergismo antibiótico efectivo contra las infecciones cervicofaciales odontogénicas atendidas en la Unidad de Cirugía Bucomaxilofacial del Hospital de Clínicas Universitario La Paz en la gestión 2010”. Bolivia; 2011.
- 8.- Hupp J, Ferneini E. Infecciones Orofaciales, de Cabeza y Cuello: Un abordaje interdisciplinario. 1º edición. España: Editorial ELSEVIER; 2017. <https://www.edicionesjournal.com/E-book/9788491131991/Infecciones+orofaciales++de+cabeza+y+cuello>
- 9.- Sapp P. Patología Oral y Maxilofacial. 2º edición. Madrid: Editorial Elsevier; 2004. <https://www.casadellibro.com/libro-patologia-oral-y-maxilofacial-contemporanea-2-ed/9788481747898/993079>
- 10.- Hupp J, Ellis E, Tucker M. Cirugía oral y maxilofacial. 6º edición. España: Editorial Elsevier; 2014. https://www.academia.edu/40283477/CIRUG%C3%8DA_ORAL_Y_MAXILOFACIAL_CONTEMPOR%C3%81NEA
- 11.- Contreras E, Theriot G, García A, Hernandez J. Estructuras anatómicas de riesgo en el abordaje submandibular. Revista Mexicana de Estomatología (revista de internet). 2017 (acceso 02 de julio de 2019); 4(2). <https://www.remexesto.com/index.php/remexesto/article/view/149/272>
- 12.- Gregoret J. Ortodoncia y Cirugía Ortognática. 2º edición. Venezuela: Editorial AMOLCA; 2014. <https://amolca.com.bo/libro/ortodoncia-y-cirurgia-ortognatica-2-edicion>
- 13.- Rouviere H, Delmas A. Anatomía Humana. 11º edición. España: editorial masson; 1987. https://www.academia.edu/31851761/Anatomia_ROUVIERE_TOMO1_PDF
- 14.- Alves N, Candido C. Anatomía aplicada a la Odontología. 1º edición. Colombia: Editorial Santos; 2009. <https://www.etp.com.py/libro/anatom%C3%ADa-aplicada-a-la-odontolog%C3%ADa-68370.html>
- 15.- Figun M, Gariño R. Anatomía Odontológica. 3º edición. Chile: editorial El Ateneo; 2009. https://www.academia.edu/27929563/Figun_Anatom%C3%ADa_Odontologica_Funcional_y_Aplicada