



# Falla multiorgánica en un caso de malaria grave por Plasmodium Vivax

## *Multiorgan failure in a case of severe plasmodium Vivax Malaria*

 Dennis M. Ticona Ledezma<sup>1</sup>,  Rafaella M. Castro Núñez<sup>2</sup>,  Flavia J. Carrasco Torrico<sup>3</sup>

1. Universidad Privada Valle. Santa Cruz, Bolivia. 2. Universidad del Valle. Santa Cruz, Bolivia. 3. Universidad del Valle. Santa Cruz, Bolivia.

Recibido:23/05/2022 Revisado:27/05/2022 Aceptado:14/06/2022

**Cita:** Ticona-Ledezma, D M., Castro-Núñez, R M., Carrasco-Torrico, F. J. Falla multiorgánica en un caso de malaria grave por Plasmodium Vivax. *Revista de Investigación e Información en Salud UNIVALLE*. 2022, 17(42): p. 32-38. <https://doi.org/10.52428/20756208.v17i42.255>

**Correspondencia:** [dticonal@univalle.edu](mailto:dticonal@univalle.edu), Dennis M. Ticona Ledezma.

**Nota:** Los autores declaran no tener conflicto de intereses con respecto a esta publicación y se responsabilizan del contenido vertido, teniendo previo consentimiento informado del paciente y sus familiares.

**Fuentes de financiamiento:** Esta investigación fue financiada con fondos de los autores.

**Mención:** 1er Lugar Concurso Nacional de Casos Clínicos, UNIVALLE 2022.

### RESUMEN

La malaria es una enfermedad parasitaria que representa un problema de salud pública en más de 91 países, cuya tasa de mortalidad se incrementa dependiendo de su evolución. Se reporta el caso de un paciente que reside en zona endémica (Beni) con malaria grave por Plasmodium Vivax, el cual desarrolló síndrome de distrés respiratorio agudo. Por la agresividad de la patología y su complejidad fisiopatológica se analizan diagnósticos diferenciales. Paralelamente se realizó un diagnóstico precoz por métodos microscópicos (gota gruesa). Debido a la rápida evolución del cuadro se decide el traslado desde el departamento de Beni a nuestra unidad de terapia intensiva. Posterior manejo del caso con medicación antipalúdica específica, medidas de soporte ventilatorio protectorio por objetivos en prono intermitente durante 14 días, manejo hemodinámico con vasoactivos, terapia de reemplazo renal, transfusión de hemocomponentes y otros. Con una evolución satisfactoria, dado de alta a los 18 días de su ingreso.

**Palabras clave:** Malaria, Plasmodium Vivax, síndrome distrés respiratorio agudo, falla multiorgánica, antipalúdicos.

### ABSTRACT

Malaria is a parasitic disease that represents a public health problem in more than 91 countries, whose mortality rate increases depending on its evolution. We report the case of a patient living in an endemic area (Beni) with severe Plasmodium vivax malaria, who developed acute respiratory distress syndrome. Due to the aggressiveness of the pathology and its pathophysiological complexity, differential diagnoses are analyzed. At the same time, an early diagnosis was made by microscopic methods (thick drop). Due to the rapid evolution of the condition, it was decided to transfer the patient from the department of Beni to our intensive care unit. Subsequent management of the case with specific antimalarial medication, protective ventilatory support measures by intermittent prone objectives for 14 days, hemodynamic management

with vasoactive agents, renal replacement therapy, transfusion of hemocomponents and others. With a satisfactory evolution, discharged 18 days after admission.

**Keywords:** Malaria, Plasmodium Vivax, acute respiratory distress syndrome, multiorgan failure, antimalarials.

## INTRODUCCIÓN

La malaria, también conocida como paludismo, es una infección por especies de parásitos Plasmodium. Es una de las enfermedades más antiguas que afectan al ser humano. El cuadro clínico se caracteriza por presentar los siguientes signos y síntomas: fiebre (que puede ser periódica), escalofríos, rigidez, sudoración, diarrea, dolor abdominal, dificultad respiratoria, confusión, convulsiones, anemia hemolítica, esplenomegalia y anomalías renales; la base del diagnóstico está en la visualización del parásito en una prueba de gota gruesa o bien un frotis de sangre periférico; el tratamiento dependerá de la especie de Plasmodium y del estado clínico del paciente; es importante recalcar que la malaria es una enfermedad de notificación obligatoria al Ministerio de Salud correspondiente (1, 2).

El modo de transmisión se da por la picadura del mosquito hembra, del género Anopheles, infectado por el parásito Plasmodium; los vectores son más abundantes en horas del crepúsculo, anochecer y el amanecer; la Organización Mundial de la Salud (OMS) evidencia que su impacto en las poblaciones humanas sigue aumentando: se da en más de 90 países, estando en riesgo el 40% de la población mundial; se estima que hay entre 300 a 500 millones de nuevos casos, con un promedio de un millón de muertes por año. La malaria es una patología endémica en África, India junto a otras áreas del sur y sudeste de Asia, Corea del Norte y Corea del Sur, América Central, Sudamérica (en especial el Amazonas), el Medio Oriente y la región central de Asia (1).

El presente reporte de caso tiene una importancia a nivel educativo y clínico, ya que al ser un caso inédito brinda información para el desarrollo académico a la par de un correcto diagnóstico y manejo; de manera que se priorice la atención segura del paciente, basándose en un tratamiento específico y que este llegue a toda la población que lo necesite; igualmente se busca ayudar en la mejora de la eficacia y eficiencia de estos servicios a nivel de

las normas bolivianas de diagnóstico y tratamiento de la malaria en Bolivia. Se expone el caso de un paciente del Beni con malaria complicada por P. vivax a quien se le atribuye falla multiorgánica y síndrome de distrés respiratorio agudo.

## REPORTE DEL CASO

Paciente de 33 años, sexo masculino, con peso de 90 kg, de ocupación agricultor, procedencia y residencia en Trinidad-Beni; sin ningún antecedente patológico, quirúrgico, ni alergias; con 2 dosis de vacunas Sinopharm. Cuadro clínico de 6 días de evolución caracterizado por malestar general, fiebre no cuantificada, cefalea, dolor epigástrico de tipo urente intermitente. Acude al centro de salud de la ciudad de Trinidad por mayor compromiso en su estado, posteriormente por complicación del cuadro es trasladado a la ciudad de Santa Cruz.

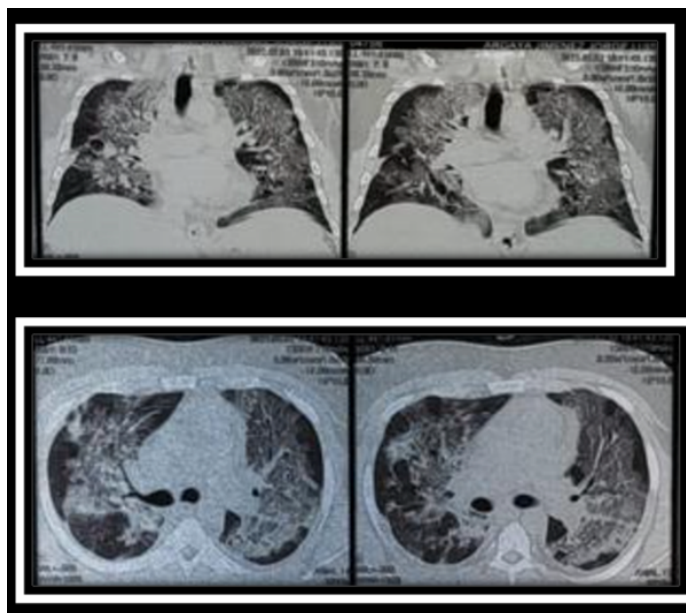
Ingresó al servicio de emergencia con valoración por terapia intensiva; paciente en muy malas condiciones generales: icterico, deshidratado, febril, somnoliento, disnea y tos con expectoración sanguinolenta; saturación arterial de O<sub>2</sub> de 90 %, presión arterial 80/50 mmHg, frecuencia cardiaca de 110 latidos por minuto, frecuencia respiratoria: 28 respiraciones por minuto, temperatura 39 °C. Se decide su internación en unidad crítica de mayor complejidad. Planteando diagnósticos diferenciales de una enfermedad tropical vs zoonosis por la procedencia endémica; se activa el código sepsis para su manejo con pancultivos (con resultados negativos, al tercer día), reanimación hídrica guiada por metas y determinación del lactato; además de asociar terapia antimicrobiana empírica con carbapenems (meropenem) y glucopéptidos (vancomicina) durante 10 días por la falla multiorgánica.

Los resultados de laboratorio a su ingreso muestran leucocitosis, anemia severa, trombocitopenia, ascenso de lactato, bilirrubinas, transaminasas 4 veces más elevadas de lo normal y azoados con criterio de diálisis. Gasometrías con acidosis

respiratoria PaO<sub>2</sub>/FiO<sub>2</sub> (presión arterial de oxígeno dividida por la fracción inspirada de oxígeno) 180 en descenso progresivo. Ecografía abdominal con hepato-esplenomegalia, tomografía computarizada de tórax, infiltrado alveolar en ambos campos pulmonares, pero con evolución tomográfica e

imagenológica progresiva desfavorable (Figura 1). Se envía muestras de serología para hepatitis, VIH, PCR COVID 19 (negativos) y otros a CENETROP (Zika, Chikungunya, Dengue, Fiebre amarilla, virus Hanta, Leptospirosis y Malaria), ésta última sale positiva por el método de gota gruesa (3).

**Figura 1.** Tomografía computarizada de tórax con infiltrado bilateral alveolar



Fuente: Elaboración propia, febrero 2022.

Paciente con mayor compromiso respiratorio con criterios de distrés respiratorio agudo severo, se decide la intubación orotraqueal y manejo ventilatorio protector (14 días) en posición prono intermitente, (fracción inspirada de oxígeno) FiO 100%, (presión positiva al final de la espiración) PEEP 10, soporte hemodinámico con vasoactivos. Por el resultado confirmado para hemoparasitosis por *P. vivax*, se inicia esquema de tratamiento para malaria en Bolivia con antipalúdicos (cloroquina, primaquina) este último durante 7 días por indicación de las unidades de infectología y neumología (4, 5).

La instauración del tratamiento dirigido y cumpliendo metas de manejo ventilatorio (reclutamiento alveolar) y hemodinámico, además de terapia de reemplazo renal por nefrología. Evidenció mejoría clínico –laboratorial diaria en los azoados, bilirrubinas, además de la normalización del coagulograma, plaquetas y hemoglobina mismas

por transfusiones con hemocomponentes. Se realiza el control de gota gruesa negativa, evolución favorable con manejo multidisciplinario, es dado de alta a los 18 días a sala.

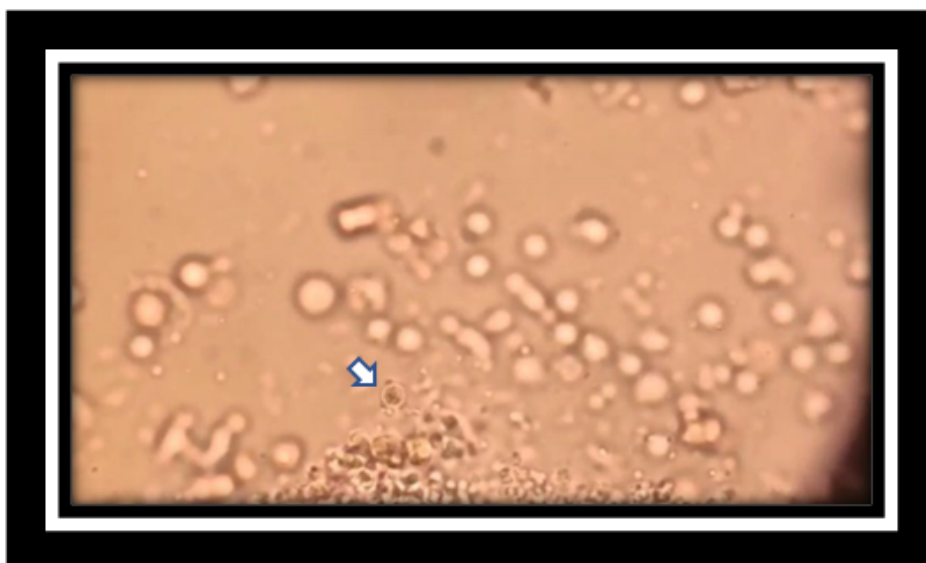
## DISCUSIÓN

La malaria es una enfermedad endémica ocasionada por el parásito *Plasmodium* el cual es transmitido por el mosquito infectado del género *Anopheles*. El departamento de Beni brinda condiciones climáticas, geográficas y epidemiológicas aptas para la transmisión de enfermedades tropicales; esta prevalencia es mayor en *P. Vivax* provocando malaria grave con falla multiorgánica con principales lesiones en pulmón, cerebro, riñón, colapso cardiovascular, coagulopatía de consumo, anemia y trombocitopenia (6, 7).

La falla multiorgánica con mayor afección pulmonar causa un síndrome distrés respiratorio agudo severo, con edema pulmonar; resultado de la respuesta inmunitaria frente al parásito con la destrucción de este y liberación de citocinas inflamatorias que causan disfunción del endotelio y ruptura de la integridad de la barrera alveolo capilar; deteriorando el patrón respiratorio con hipoxemia refractaria, secundaria al aumento de la permeabilidad capilar alveolar por un proceso inflamatorio persistente, este es un fenómeno de adhesión parasitaria por moléculas expresadas por el parásito Plasmodium (8, 9).

Pocos son los casos reportados y diagnosticados de forma oportuna de malaria grave ya que su mortalidad asciende al 60 %, por la agresividad de esta patología y su complejidad fisiopatológica dificulta la diferenciación de enfermedades. En este caso crítico con falla multiorgánica evidenciamos una valoración precoz que cambió a corto plazo la evolución del paciente gracias al diagnóstico temprano y oportuno; así mismo, se realizó el examen de gota gruesa, recomendado como primera opción en el proceso del diagnóstico, resultado confirmado para hemoparasitosis por *P. Vivax* (Figura 2), el cual permitió identificar por microscopía formas y características parasitarias causales de la infección (10).

**Figura 2.** Imagen de gota gruesa, trofozoíto de *Plasmodium* (x100)



Fuente: elaboración propia, febrero 2022.

Por su evolución rápida y severa el caso mostró falla multiorgánica progresiva, por lo cual se necesitó un gran trabajo multidisciplinario y un tratamiento específico para la patología; se destaca el plan estratégico de manejo hemodinámico y de ventilación mecánica en prono intermitente con reclutamiento alveolar guiado por metas, que son pilares fundamentales para la mejoría del paciente además del cumplimiento de normas bolivianas de diagnóstico y tratamiento de malaria (4, 11).

A las 72 horas de iniciarse el tratamiento con antipalúdicos (Cloroquina-Primaquina), el nivel de parasitación había descendido; el paciente

desarrolló insuficiencia renal aguda por lo que requirió 3 sesiones de terapia de reemplazo renal con mejoría diaria de azoados, juntamente con función hepática, con un total de transfusiones de 3 unidades de concentrados de hemáties y 14 unidades de plaquetas, cuadro que se normalizó al quinto día; se administró nutrición enteral con buena tolerancia.

El séptimo día se asoció al tratamiento antibiótico aminoglucósido (amikacina) por neumonía asociada a ventilador mecánico (Tabla 3), debido a que en el periodo de intubación presentó secreciones densas importantes a través del tubo orotraqueal y ante la sospecha de sobreinfección respiratoria se tomaron

muestras de secreción bronquial, mismo que reporta *Pseudomona aeruginosa* en cultivo y antibiograma sensible amikacina, este continuó hasta los 14 días.

Para el manejo hemodinámico no invasivo, se usó noradrenalina hasta una dosis máxima de 0.8 ug/kg/min que se reduce progresivamente hasta discontinuar. Se realizó el examen de microscopia de gota gruesa en tres oportunidades: día uno positivo,

día 14 y 18 negativos pues no se visualizan formas parasitarias de plasmodium en campos; tampoco se cuenta con más datos por falta de especialistas; según protocolo se realiza la extubación sin complicaciones; posteriormente el paciente continúa en unidad de terapia intensiva durante 3 días más y se decide su alta a piso para continuar su manejo además de apoyo de fisioterapia respiratoria, motora y seguimiento multidisciplinario (11).

**Tabla 3.** Evolución laboratorial del paciente

PRUEBA	EVOLUCIÓN LABORATORIAL – TERAPIA INTENSIVA			
	INGRESO	1RA SEMANA	2DA SEMANA	ALTA DE UTI
<b>Leucocitos</b>	16.300mm <sup>3</sup>	13.500 mm <sup>3</sup>	8000 mm <sup>3</sup>	7400mm <sup>3</sup>
<b>Hemoglobina</b>	5.5gr/dl	8 gr/dl	8.3gr/dl	9gr/dl
<b>Plaquetas</b>	20.000mm <sup>3</sup>	55.000mm <sup>3</sup>	78.000mm <sup>3</sup>	115.000mm <sup>3</sup>
<b>Urea</b>	210mg/dl	120mg/dl	78mg/dl	48mg/dl
<b>Creatinina</b>	5.3mg/dl	2.2mg/dl	1.3mg/dl	0.8mg/dl
<b>Bilirrubina T-D-I.</b>	14.5/10.3/4.2 mg/dl	9/4.8/4.2 mg/dl	4/2/2 mg/dl	1.9 / 1/0.9 mg/dl
<b>TP INR</b>	15/70/1.5	15/75/1.5	12/80/1.3	12/80/1
<b>Sodio / potasio</b>	155/2.5mmEq	145/5mmEq	140/4mmEq	140/3.8mmEq
<b>Lactato</b>	12 mg/dl	6 mg/dl	2.8 mg/dl	1.5 mg/dl
<b>Glucemia</b>	380 mg/dl	180mg/dl	150mg/dl	150mg/dl
<b>PaO<sub>2</sub>/FiO<sub>2</sub></b>	150 - 180	185	220	230
<b><u>Coombs indirecta</u></b>	Negativo			
<b>Gota gruesa</b>	Positivo		Negativo	Negativo

TP: Tiempo de protrombina

INR: Ratio internacional normalizada

Coombs: Prueba de antiglobulina

PaO<sub>2</sub>/FiO<sub>2</sub>: Presión parcial de oxígeno/Fracción inspirada de oxígeno

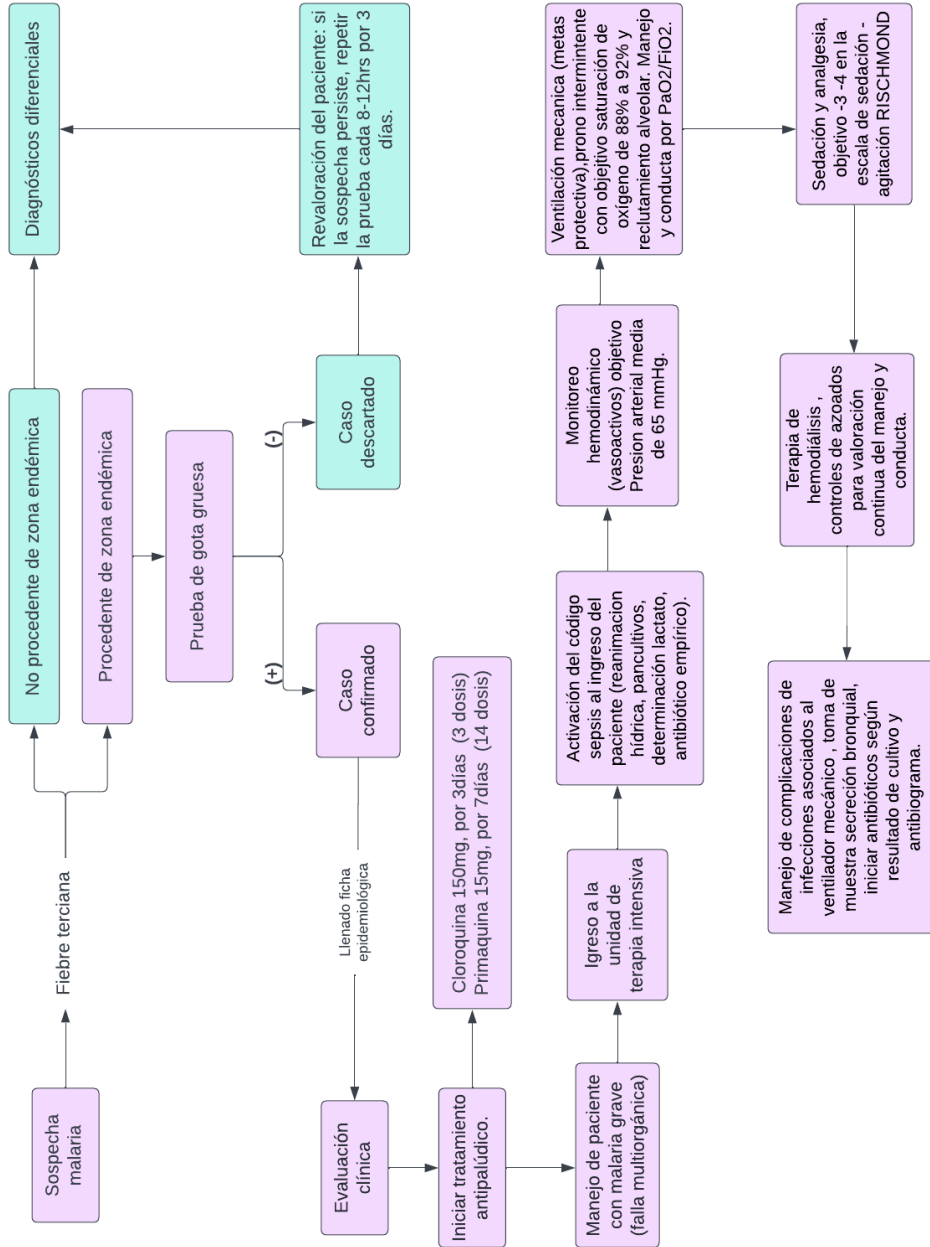
Fuente: Elaboración propia.

## CONCLUSIÓN Y RECOMENDACIONES

La prueba de gota gruesa se debe realizar a todo cuadro febril que proceda o se encuentre en zonas endémicas para una detección temprana, además de valoración clínica continua ya que estos cuadros

críticos pueden evolucionar a formas severas; se recomienda no retardar medidas de soporte hemodinámico, ventilatorio y de hemodiálisis con apoyo multidisciplinario, su detección oportuna y manejo adecuado pueden minimizar un desenlace fatal (Diagrama 1).

**Diagrama 1.** Algoritmo de diagnóstico y tratamiento.



Fuente: Elaboración propia, junio 2022

## REFERENCIAS BIBLIOGRÁFICAS

1. Pearson RD. Manual MSD versión para profesionales [Internet]. 2020. Disponible en: <https://www.msdmanuals.com/es/professional/enfermedades-infecciosas/protozoos-extraintestinales/paludismo>
2. Costa ÁF. Extensivo 2020: Infectología I. Salvador, Brasil: Sanar Ltda.; 2020.
3. Valladares y Julio Chinchilla W. Seguimiento a pacientes con malaria por medio de la técnica de gota gruesa a los 7 y 28 días posteriores al tratamiento. Sistema de Investigación Científica y Tecnológica de Educación superior [Internet]. 2019;(2da edición). Disponible en: [https://www.researchgate.net/publication/334466837\\_Seguimiento\\_a\\_pacientes\\_con\\_malaria\\_por\\_medio\\_de\\_la\\_tecnica\\_de\\_gota\\_gruesa\\_a\\_los\\_7\\_y\\_28\\_dias\\_posteriores\\_al\\_tratamiento\\_en\\_El\\_Paraiso\\_Honduras\\_desde\\_octubre-2017\\_a\\_marzo-2018](https://www.researchgate.net/publication/334466837_Seguimiento_a_pacientes_con_malaria_por_medio_de_la_tecnica_de_gota_gruesa_a_los_7_y_28_dias_posteriores_al_tratamiento_en_El_Paraiso_Honduras_desde_octubre-2017_a_marzo-2018)
4. Añez JCA. Normas bolivianas de diagnóstico y tratamiento de la malaria [Internet]. Bolivia: Ministerio de Salud y Deportes; 2008. Disponible en: <https://www.minsalud.gob.bo/38-libros-y-normas/fichas-bibliograficas/1578-area-malaria>
5. Sarkar S, Saha K, Sekhar Ch. Three cases of ARDS: An Emerging complication of Plasmodium vivax malaria. Lung India 2010; 27(3): 154-157. <https://doi.org/10.4103/0970-2113.68323>
6. Patrick R. Murray, Ken S. Rosenthal, Michael A. Pfaller. Diagnóstico de laboratorio de las parasitosis. En: Microbiología médica. 7a ed. España: Elsevier; 2014. p. 728-36. [https://www.academia.edu/32691727/Microbiologia\\_Medica\\_de\\_Murray\\_7ma\\_Edicion](https://www.academia.edu/32691727/Microbiologia_Medica_de_Murray_7ma_Edicion)
7. White NJ, Ashley EA. Paludismo. En: Kasper D, Fauci A, Lon-go D, et al (editores). Harrison principios de medicina interna. 20.ª edición. Chile: McGrawHill; 2018 [consultado el 10 de marzo de 2018]. Disponible en: <https://accessmedicina.mhmedical.com/content.aspx?bookid=2461&sectionid=209903288>
8. Kasliwal P, Rao M, Kujur R. Plasmodium Vivax malaria: An Unusual presentation. Indian J Crit Care Med 2011; 13(2): 103-106. <https://doi.org/10.4103/0972-5229.56059>
9. Fairhurst RM, Wellem TE. Género Plasmodium (malaria). En: Bennett JE, Dolin R, Blaser MJ (editores). Mandell, Douglas y Bennett. Enfermedades infecciosas. Principios y práctica. España: Elsevier; 2016. p. 3245-67. <https://www.medigraphic.com/pdfs/revciemedhab/cmh-2017/cmh173c.pdf>
10. Jawetz, Melnick, Adelberg. Parasitología médica. En: Microbiología médica. 25a ed. Nueva York, NY, Estados Unidos de América: McGraw-Hill; 2011. p. 665-701.
11. Padilla J, Montoya R. Guías de Práctica Clínica: Guía de atención clínica de Malaria. Infection 2011; 15 (4): 302-323. [https://doi.org/10.1016/S0123-9392\(11\)70745-7](https://doi.org/10.1016/S0123-9392(11)70745-7)