



DOI: <https://doi.org/10.52428/20756208.v19i46.1125>

Laringitis crónica: hallazgo en disección cadavérica

Chronic laryngitis: finding in cadaveric dissection

Luis Carlos León Zenteno^{1a}  Christian Vargas Camacho^{1b}  Danny Baldivieso Teran^{1c}

RESUMEN

En la Universidad Privada del Valle, durante la cátedra de anatomía humana y el proceso de disección cadavérica, al momento de realizar cortes de cabeza y cuello en 10 piezas anatómicas, con el objetivo de estudiar las cavidades nasales, la faringe y la laringe. Se encuentra el notable engrosamiento de la úvula, paladar y la epiglotis, que reducía significativamente el diámetro de la orofaringe y la laringofaringe; por lo que se puede considerar la presencia de edema laríngeo, de esta manera se decide realizar un estudio histopatológico el cual nos da como resultado compatibilidad con una laringitis crónica; esta puede ser resultado de infecciones, reacciones alérgicas o traumas, se manifiesta como un engrosamiento de los tejidos, lo que puede comprometer las vías respiratorias. Este hallazgo resalta la importancia de la investigación en anatomía y fisiopatología laríngea, ya que proporciona datos cruciales para el diagnóstico y tratamiento de afecciones respiratorias

Palabras clave: anatomía, disección cadavérica, engrosamiento, laringitis crónica.

ABSTRACT

At the Universidad Privada del Valle, during the human anatomy class and the cadaveric dissection process, when making head and neck cuts in 10 anatomical pieces, with the aim of studying the nasal cavities, the pharynx and the larynx. There is a notable thickening of the uvula, palate and epiglottis, which significantly reduced the diameter of the oropharynx and laryngopharynx; therefore, the presence of laryngeal edema can be considered. In this way, it was decided to perform a histopathological study which results in compatibility with chronic laryngitis; this can be the result of infections, allergic reactions or trauma, it manifests itself as a thickening of the tissues, which can compromise the respiratory tract. This finding highlights the importance of research in laryngeal anatomy and pathophysiology, as it provides crucial data for the diagnosis and treatment of respiratory conditions.

Keywords: anatomy, cadaveric dissection, chronic laryngitis, thickening.

Filiación y grado académico

¹Fisioterapia y kinesiología. Universidad Privada del Valle. La Paz, Bolivia; stercerosa@univalle.edu ^bacf2021698@est.univalle.edu

Fuentes de financiamiento

La investigación fue realizada con recursos propios.

Conflictos de interés

Los autores declaran no tener conflicto de interés.

Recibido: 12/10/2024

Revisado: 22/10/2024

Aceptado: 12/11/2024

Citar como

Adrián Burgos, J. B. Tratamiento combinado de un quiste radicular de larga data: A propósito de un caso clínico. *Revista De Investigación E Información En Salud*, 19(46). <https://doi.org/10.52428/20756208.v19i46.1125>

Correspondencia

Javier Boris Adrián Burgos

jadrianb@univalle.edu

Tel. y celular: +591 71507408

INTRODUCCIÓN

La laringe es un órgano único; sus tres funciones son la fonación, la deglución y la respiración; su estructura está compuesta por un epitelio respiratorio, una musculatura y un esqueleto cartilaginoso: el cartílago tiroideos, que se articula con el cartílago cricoides y el cartílago epiglótico; los cartílagos aritenoides se articulan con el cartílago cricoides y permiten la movilidad de los pliegues o cuerdas vocales (1).

La laringitis crónica hace referencia a una variedad de cambios inflamatorios específicos y no específicos de duración prolongada (más de 2 semanas) que se manifiestan en toda o parte de la mucosa laríngea afectando sobre todo la de las cuerdas vocales; aparece mayoritariamente en varones de 40 a 70 años; al microscopio se observa esta transición histológica con un aspecto hipertrófico inflamatorio y leucoplásico (2).

El cuadro clínico es muy variado ya que va a depender del agente causal, inmunidad del individuo, agentes externos como alcohol y tabaco, factores alérgicos, respiración bucal constante, carencias nutricionales, etc. (4). Clínicamente, la laringitis crónica tiene como principal característica la inflamación de la laringe provocando síntomas de irritación y molestias (5).

La disfonía es un cambio total dentro del paciente con laringitis crónica ya que su voz se ve afectada y se vuelve áspera, ronca o débil, puede llegar a incluso desaparecer, afectando a la vida cotidiana del paciente y sus actividades (5). Esta puede ser diagnosticada a través de diferentes métodos, como la laringoscopia, monitoreo ambulatorio del reflujo, videostroboscopia (7, 8).

El tratamiento dependerá de la etiología subyacente donde se tratará el reflujo laringofaríngeo, podrá

realizarse una terapia antirreflujo, terapia de voz, intervenciones quirúrgicas y tratamientos farmacológicos (10, 11, 12).

Es crucial realizar una evaluación exhaustiva para identificar la causa subyacente de la laringitis crónica y seleccionar el tratamiento más adecuado basado en la etiología específica; la combinación de terapias médicas, conductuales y, en algunos casos, quirúrgicas, puede ser necesaria para lograr una mejora significativa de los síntomas (11, 12).

Este artículo se centra en un hallazgo de laringitis crónica observado en la Universidad Privada del Valle, de esta manera, se busca profundizar en la comprensión de esta condición y resaltar su relevancia en la práctica clínica y tanatológica promoviendo un enfoque más informado en el diagnóstico y tratamiento de pacientes que presentan síntomas asociados

PRESENTACIÓN DEL CASO

Trabajar en un anfiteatro como docente obliga a realizar disecciones cadavéricas, un dato bastante interesante para muchos que realizan dicho trabajo es el estudio post mortem sobre la causa de muerte, aunque el objetivo del docente de morfología no sea precisamente ello. El caso a presentar corresponde a un proceso inflamatorio que compromete laringe y lengua, con datos crónicos y agudos demostrados mediante estudio patológico, particularmente se denota el intenso proceso inflamatorio y engrosamiento presente en la región glótica y supraglótica, observando una reducción considerable de su diámetro transverso a nivel de orofaringe de 3 mm y a nivel de laringofaringe diámetro transverso de 1 mm (Figura 1a, b).

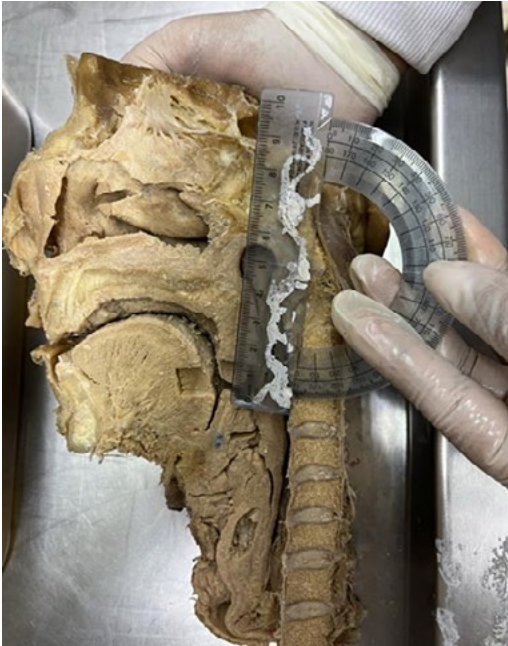

Figura 1a. Con testigo métrico, diámetro transversal orofaringe 3 milímetros.

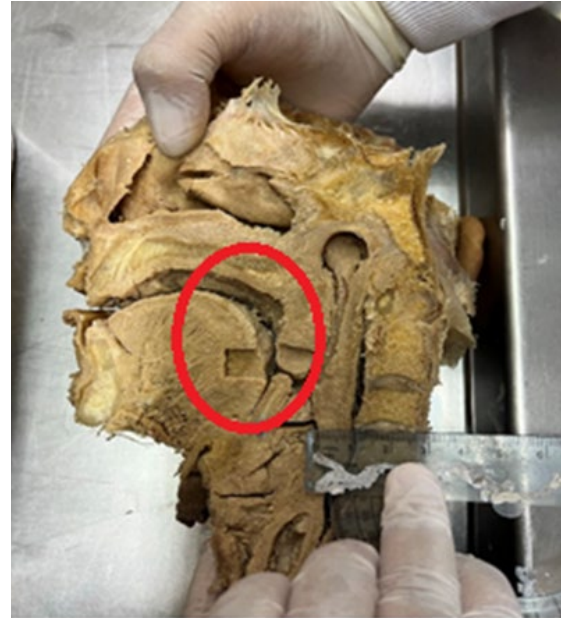

Figura 1b. Diámetro transversal laringofaringe 1 milímetro, obsérvese también los cortes realizados para el estudio patológico.

Frente a esta situación, se presenta la interrogante, el sujeto pudo haber fallecido por una inflamación aguda de glotis o presentó un cuadro crónico de laringitis con reagudización inflamatoria de vías respiratorias altas; generando más aun una preocupación en la persistencia del edema o aumento de volumen de velo del paladar, úvula, región supraglótica en un cadáver en el entendido que los fenómenos inflamatorios por lo general permanecen pocos minutos en una persona que recibe asistencia sanitaria y menos de 48 horas en un cadáver por el proceso de deshidratación (fenómeno cadavérico), es menester hacer mención de estos datos tanatológicos en el entendido que los diagnósticos post mortem de edema de glotis o áreas adyacentes, ya que en la literatura y en los procedimientos de autopsias sobre casos de respuesta alérgica con cierre de vías aéreas tras las primeras 8 horas el eritema reduce notablemente y el edema desaparece posteriormente las 12 horas, sin embargo debemos considerar

también la aplicación tardía de alguna terapia farmacológica que genere esta respuesta y que la misma pudo estar ausente en el caso estudiado.

Se realizó una evaluación, basado en disecciones cadavéricas donde se incluyeron 10 piezas anatómicas de cráneo, 8 de ellas de sexo masculino y 2 de sexo femenino, el objetivo era realizar un estudio sistemático de vías aéreas, cavidad nasal, oral, faringe y laringe por medio de cortes sagitales y frontales para visualizar la estructura interna de cada una; es ahí donde se logra observar el engrosamiento notable en úvula, lengua, laringe y glotis en la pieza cadavérica de este estudio, por lo cual se mandó muestras a patología para su descripción microscópica del tejido, cuyos resultados fueron compatibles con un cuadro crónico de laringe (tabla 1).

Observación	Hallazgo
Biopsia de cavidad bucal	Mucosa bucal con intenso infiltrado inflamatorio mixto, glositis crónica.
Biopsia de laringe y lesión supraglótica	Mucosa laríngea intenso infiltrado inflamatorio mixto con exudado fibrinoleucocitario.

Fuente: Informe histopatológico realizado por el Dr. Miguel Arze Zambrana, octubre 2024.

La ausencia de información al respecto en estudios tanatológicos sobre laringitis crónica en la mayoría de los grandes autores, como Gisbert Calabuic, José Patito, Di Maio, etc, hablan sobre las asfixias mecánicas internas entre sus posibles causas, sin hacer referencia a la persistencia o resolución del edema laríngeo, o de faringe;

en un número considerable de autopsias cuyo antecedentes fue una reacción anafiláctica, se puede valorar un edema y eritema en faringe y laringe comprometiendo glotis intensamente, al inicio del proceso tanatológico; en la figura 2 se muestran anatómicamente la descripción de los hallazgos.

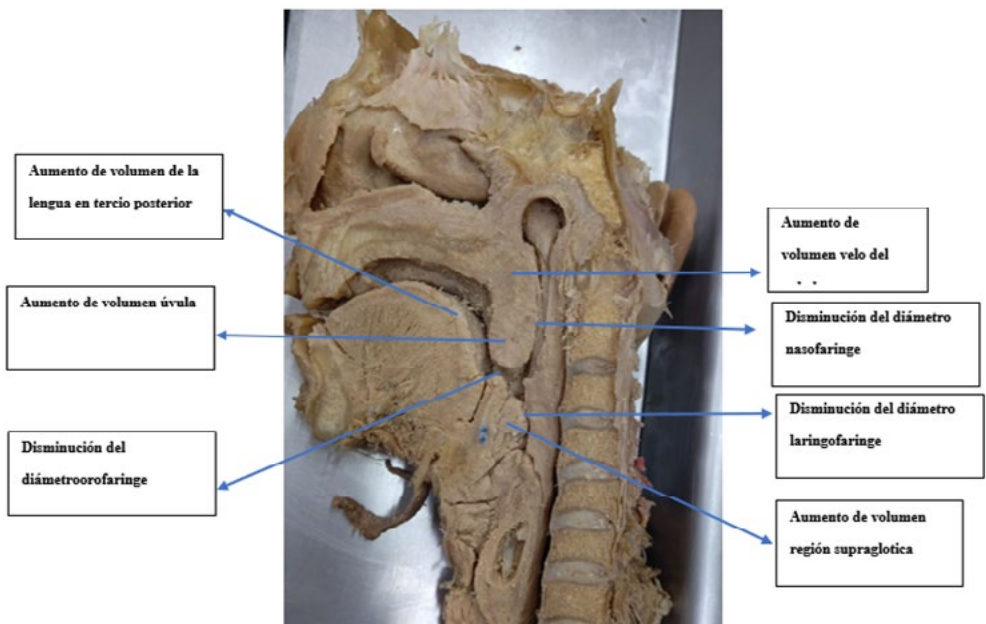


Figura 2. Descripción de los hallazgos anatómicos.

Desde otra óptica, cabe destacar que al finalizar la autopsia el eritema reduce su intensidad lo mismo que el edema, tras la disección en anfiteatro de aproximadamente unos 10 cadáveres podemos llegar a impresiones tanatológicas casi ciertas en cuanto a la causa de muerte como infarto transmural de miocardio, infarto cerebral, hemorragias sub dúrales, sub aracnoideas, infarto de mesenterio etc., pero es poco probable encontrar un aumento de volumen en laringe, porque primero el eritema no persiste por ser un proceso vital, sin embargo

el edema igualmente es un fenómeno vital y su persistencia nos hace pensar en la existencia de procesos crónicos que fueron confirmados por el estudio patológico realizado.

DISCUSIÓN

La laringitis crónica es un trastorno inflamatorio que puede tener un impacto significativo en la calidad de vida de los pacientes, especialmente en aquellos cuya voz es fundamental para su trabajo,

como docentes y cantantes (2). La fisiopatología de esta condición implica cambios histológicos, como la metaplasia escamosa del epitelio laríngeo, que es desencadenada principalmente por factores irritantes como el tabaquismo y el reflujo laringofaríngeo (3). Estos factores no solo contribuyen a la inflamación, sino que también alteran la función vocal, resultando en síntomas como disfonía y sensación de cuerpo extraño (4).

El diagnóstico de laringitis crónica se basa en técnicas como la laringoscopia y la videostroboscopia, que permiten visualizar cambios estructurales y funcionales en la laringe (5); sin embargo, es crucial reconocer que la correlación entre hallazgos clínicos y síntomas es a menudo limitado a, lo que puede complicar el diagnóstico y la elección del tratamiento (5, 6, 7).

El tratamiento debe ser individualizado y dirigido a la causa subyacente; en el caso del reflujo, los inhibidores de la bomba de protones y modificaciones en el estilo de vida son enfoques comunes (7). La terapia vocal también juega un papel importante, proporcionando herramientas para que los pacientes manejen mejor su voz y reduzcan el esfuerzo vocal (8).

La prevención de la laringitis crónica debe incluir educación sobre el cuidado de la voz y la identificación de factores de riesgo (9). La colaboración multidisciplinaria entre otorrinolaringólogos, logopedas y otros profesionales de la salud es esencial para abordar esta condición de manera integral (10). Además, se debe tener cuidado de

evitar tratamientos inadecuados, como el uso excesivo de antibióticos, que no son efectivos en la mayoría de los casos de laringitis crónica (12).

La laringitis crónica representa un desafío clínico que requiere un enfoque integral, siendo esta una condición compleja y multifacética que se caracteriza por la inflamación prolongada de la mucosa laríngea, afectando significativamente la calidad de vida de quienes la padecen.

Un diagnóstico preciso es esencial, permitiendo un enfoque individualizado en el tratamiento, que puede incluir medicamentos, terapia de voz y, en casos severos, intervenciones quirúrgicas, debe adaptarse a la etiología subyacente para ser eficaz. Esta patología puede prevenirse identificando y eliminando factores de riesgo, e implementando hábitos saludables. A través de un enfoque integral que combine diagnóstico, tratamiento y prevención, es posible mejorar significativamente los síntomas y la calidad de vida de los pacientes.

Por otra parte, la identificación de un aumento de volumen laríngeo debería hacernos sospechar de la intervención de medios de conservación artificial o este ser un proceso patológico crónico, es indispensable hacer una comparación con otros cuadros similares y realizar un protocolo durante las disecciones con la finalidad de obtener buenos datos tanatológicos y evitar que el proceso de putrefacción cadavérica genere pérdida de estas manifestaciones externas fundamentales para llegar a un diagnóstico.

REFERENCIAS BIBLIOGRÁFICAS

1. Morales Puebla JM, Chacón Martínez J, Padilla Parrado M. Laringitis Crónicas, capítulo 103 Disponible en: <https://www.seorl.net/PDF/Laringe%20arbor%20traqueo-bronquial/103%20-%20LARINGITIS%20CR%C3%93NICAS.pdf>
2. Jetté M. Toward an Understanding of the Pathophysiology of Chronic Laryngitis. *Perspect ASHA Spec Interest Groups*. 2016 Mar;1(3):14-25. doi: [10.1044/persp1.sig3.14](https://doi.org/10.1044/persp1.sig3.14)
3. Lechien, J. R., Saussez, S., Harmegnies, B., Finck, C., & Burns, J. A. (2017). Laryngopharyngeal Reflux and Voice Disorders: A Multifactorial Model of Etiology and Pathophysiology. *Journal of voice : official journal of the Voice Foundation*, 31(6), 733–752. <https://doi.org/10.1016/j.jvoice.2017.03.015>
4. Sacaquirin Zhunio, E. O., Montaña Loja, A. T., Suárez Astudillo, I. C., & Villa Quizhpi, A. D. (2024). Laringitis crónica: reporte de caso: Laryngitis, chronic: case report. *LATAM Revista Latinoamericana De Ciencias Sociales Y Humanidades*, 5(4), 1467 – 1475. <https://doi.org/10.56712/latam.v5i4.2349>
5. De Abajo Larriba J. Clínica Universidad de Navarra. [Online]; 2024 [cited 2024.: Disponible en: <https://www.cun.es/enfermedades-tratamientos/enfermedades/faringitis-cronica>
6. Sacaquirin Zhunio, E. O., Moran Palomeque, A. E., Mogrovejo Valladarez, J. A., Rios Romero, K. A., & Urgiles Rolland, J. T. (2024). “Laringitis crónica: Análisis de caso”. *Revista Social Fronteriza*, 4(3), e43257. [https://doi.org/10.59814/resofro.2024.4\(3\)257](https://doi.org/10.59814/resofro.2024.4(3)257)
7. Marcolongo M. Globos faringeo. *IntraMed*. [Online].; 2021 [cited 2021. Disponible en: <https://www.intramed.net/content/93300>.
8. Katz, P. O., Dunbar, K. B., Schnoll-Sussman, F. H., Greer, K. B., Yadlapati, R., & Spechler, S. J. (2022). ACG Clinical Guideline for the Diagnosis and Management of Gastroesophageal Reflux Disease. *The American journal of gastroenterology*, 117(1), 27–56. <https://doi.org/10.14309/ajg.0000000000001538>
9. Wall, B. W., Ash, P., Keram, E., Pinals, D. A., & Thompson, C. H. (2018). AAPL Practice Resource for the Forensic Psychiatric Evaluation of Competence to Stand Trial. *The journal of the American Academy of Psychiatry and the Law*, 46(3), 373. <https://doi.org/10.29158/JAAPL.003781-18>
10. Krause, A. J., Greytak, M., Kaizer, A. M., Carlson, D. A., Chan, W. W., Chen, C. L., Gyawali, C. P., Jenkins, A., Pandolfino, J. E., Polamraju, V., Wong, M. W., & Yadlapati, R. (2024). Diagnostic Yield of Ambulatory Reflux Monitoring Systems for Evaluation of Chronic Laryngeal Symptoms. *The American journal of gastroenterology*, 119(4), 627–634. Disponible en: <https://pubmed.ncbi.nlm.nih.gov/30368470>
11. Patel, R. R., Awan, S. N., Barkmeier-Kraemer, J., Courey, M., Deliyski, D., Eadie, T., Paul, D., Švec, J. G., & Hillman, R. (2018). Recommended Protocols for Instrumental Assessment of Voice: American Speech-Language-Hearing Association Expert Panel to Develop a Protocol for Instrumental Assessment of Vocal Function. *American journal of speech-language pathology*, 27(3), 887–905. https://doi.org/10.1044/2018_AJSLP-17-0009
12. Reveiz, L., Cardona, A. F., & Ospina, E. G. (2007). Antibiotics for acute laryngitis in adults. *The Cochrane database of systematic reviews*, (2), CD004783. <https://doi.org/10.1002/14651858.CD004783.pub3>